

水晶体亜脱臼を伴う続発性緑内障に対して 経前眼房毛様体光凝固術を実施した犬の1例

吉野 信秀[†] 池田 健一郎

大分県 開業 (大分小動物病院: 〒870-0026 大分市金池町 3-1-98)

(2019年4月30日受付・2020年3月16日受理)

要 約

水晶体亜脱臼を伴う犬の続発性緑内障に対して、網膜凝固用のグリーンレーザーを用いて、前眼房を通して虹彩と脱臼した水晶体の間隙から毛様体を目視しながらレーザー毛様体凝固を実施した。レーザー照射前の3カ月間は眼圧は30~38mmHgを推移した。照射後の3カ月間は15~21mmHgを推移し、その後ふたたび眼圧上昇を認めた。レーザー照射後には明らかなぶどう膜炎の症状は認めなかった。本手技は水晶体と虹彩との間隙から毛様体を観察できる特殊な症例に限定されるが、経強膜毛様体光凝固術(TSCP)ほど周辺組織に損傷を与えずに、また内視鏡下レーザー毛様体凝固術(ECP)のように眼内操作を必要とせずに、毛様体凝固と眼圧降下が可能であることを確認した。

——キーワード: 毛様体光凝固, 緑内障, 経前眼房。

-----日獣会誌 73, 259~263 (2020)

犬の緑内障の外科的治療のうち、房水産生を抑制する手技としてはレーザーを用いた毛様体光凝固術が代表的である。その中で経強膜毛様体光凝固術(以下TSCP)が最も一般的に行われているが、眼表面から毛様体の位置を推測して照射を行うため、正確に毛様体だけを凝固することが難しく、周辺組織にも損傷を与えることが欠点である。

術後合併症としては、角膜潰瘍、白内障形成、眼内出血、レーザー照射部の強膜の菲薄化、網膜剝離、眼球癆などが報告されている[1, 2]。そのため内視鏡付きのレーザープローブを用いて眼内にて毛様体を確認しながら凝固する手技(以下ECP)が開発され良好な結果が得られている[3]。しかし凝固前に水晶体手術を行うことが一般的であるため、水晶体手術による侵襲が起こる点と費用が高額になる点が欠点である。そのためTSCPやECPを実施する前の治療として、より侵襲が少なく眼圧上昇を予防あるいは眼圧降下を期待できる手技として、眼外から前眼房を通して毛様体にレーザー照射する方法を検討した。

本報告の目的は、眼外から毛様体の目視が可能な症例に対してレーザー照射の可否、術後の眼圧の推移及び合

併症の有無に関する検討である。

材料及び方法

症例はMダックスの雌、10歳である(図1)。2歳齢時に両眼の失明を主訴に来院した。両眼ともにメナース反応は消失し散瞳していたが対光反射は陽性であった。眼圧は右眼が11mmHg、左眼が8mmHgであった。眼圧計はトノベット(型番1038CV015, (株)エムイーテクニカ, 東京)を使用した。眼底所見はノンタペタム部の脱色素斑、タペタム部の反射亢進、網膜血管の狭小化を認めた。進行性網膜萎縮と診断し、定期的な眼科検査を実施した。

2歳6カ月齢時に両眼の後嚢に初発白内障を認め、メナース反応、対光反射ともに陰性となった。4歳齢時に左眼が、5歳齢時に右眼が成熟白内障へと進行した。水晶体起因性ぶどう膜炎の予防として両眼にジクロフェナク点眼(ジクロード, わかもと製薬(株), 東京)1日2回を開始した。その後両眼の眼圧が緩徐に上昇し、8歳齢時に左眼の眼圧が20mmHgを超えたため両眼にプリンゾラミド点眼(エイゾプト, 日本アルコン(株), 東京)1日2回の緑内障治療を開始した。

[†] 連絡責任者: 吉野信秀 (大分小動物病院)

〒870-0026 大分市金池町 3-1-98

☎ 097-534-5576 FAX 097-535-9880

E-mail: nobu@oita-vet.com

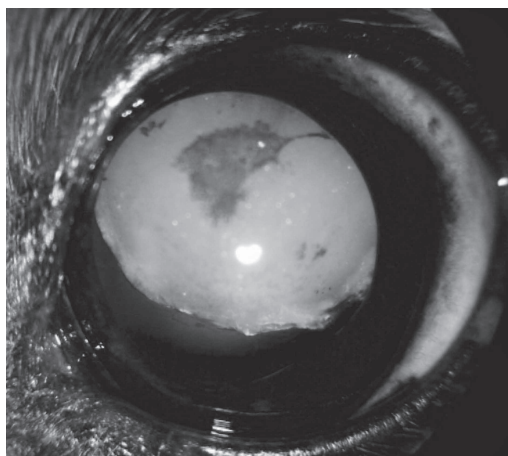


図1 前眼部所見
水晶体脱臼及び過熟白内障を認める

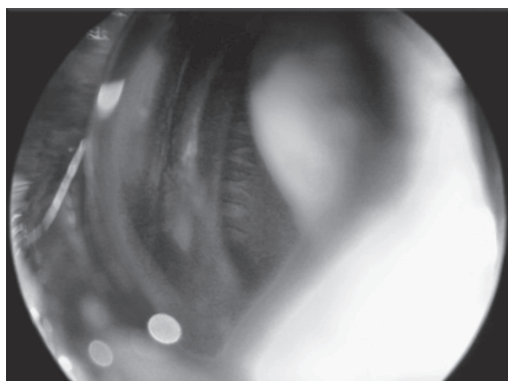


図2 毛様体所見
虹彩と脱臼した水晶体の間隙から観察された毛様体




図3 経前眼房毛様体光凝固術
眼外から前眼房を経由して虹彩と水晶体の間隙を通して毛様体を目視しながらレーザーを照射



図4 毛様体所見
レーザー照射により白色化した毛様体突起が確認できる

注：図4は同様の手技を実施した別症例，参照として掲載

10歳3カ月齢時に左眼の眼圧が30mmHgを超えたためチモロールマレイン酸塩点眼（チモプトール0.5%，参天製薬（株），大阪）1日2回を追加したが，3カ月後も30mmHg以上の高眼圧が持続していた。左眼は前嚢に虹彩色素の沈着を伴う過熟白内障，水晶体亜脱臼，虹彩表面にうっすらと前虹彩線維血管膜を認め，隅角の変形が確認された。水晶体起因性ぶどう膜炎による続発性緑内障と診断した。角膜及び前房の透明性は高く，散瞳していた。25Dの非球面レンズ（Classic，型番AA0119，VOLK，U.S.A.）を角膜に接触させることにより，虹彩と過熟により体積が減少しさらに亜脱臼を起こしている水晶体との隙間から毛様体の観察が可能であったため，本術式の適応と判断した（図2）。

アトロピン（アトロピン硫酸塩，扶桑薬品工業（株），大阪）にて前処置後（0.025mg/kg sc），アセプロマジン（Acepril-10，TROY Laboratories，Australia）にて鎮静処置（0.2mg/kg iv）を行い，プロポフォール（プロポプロ28，ゾエティス・ジャパン（株），東京）にて導入（5mg/kg iv）し，イソフルラン（動物用イソフルラン，

マイラン製薬（株），東京）による全身麻酔下にて処置を行った。25D非球面レンズを角膜に接触させ，レンズ越しに網膜凝固用グリーンレーザー（solitaire，型番LP4532，エレックス（株），東京）を用いて細隙顕微鏡（スリットランプSL130，型番13BY6429，Carl Zeiss，Germany）下にて毛様体突起を確認しながら100-150mW×0.5s（スポットサイズ200μm）を50回程度照射した（図3，4）。手術直前にプレドニゾン（プレドニゾン注射液KS，共立製薬（株），東京）の全身投与（1mg/kg sc）を行った。また，手術前後にジフルプレドナート点眼（ステロップ，千寿製薬（株），大阪）を2回ずつ，合計4回点眼した。その他の点眼の種類，回数は照射前後で同条件とし，左眼にプリンゾラミド点眼，チモロール点眼，ジクロフェナク点眼をそれぞれ1日2回行った。

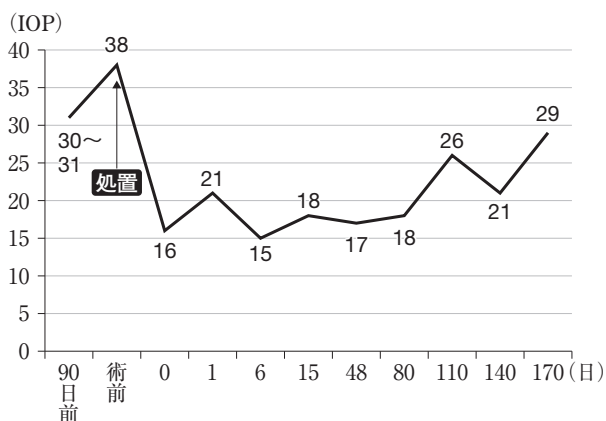


図5 眼圧の推移

成 績

眼外から非球面レンズ越しに毛様体突起にレーザー照射することは可能であり、照射した瞬間に毛様体突起が白色化したことから、光凝固も実現可能であった。術中に毛様体の破裂を示唆するポップ音は聞こえず、出血なども認めなかった。手術の中盤からレーザー照射によりわずかに前房フレアを認め、また非球面レンズを角膜に長時間接触させていたため角膜がわずかに混濁した。そのため手術後半は毛様体の視認性が低下した。

術後に眼を擦るなどの行動は認めず、違和感は少ないように感じた。レーザー照射前の眼圧は38mmHg、照射直後は16mmHg、照射後翌日は21mmHg、6日後は15mmHg、15日後は18mmHg、48日後は17mmHg、80日後は18mmHg、110日後は26mmHg、140日後は21mmHg、170日後は29mmHgであった(図5)。その後20mmHg台を推移し術後17カ月が経過した現在、眼圧は23mmHgである。

術後1週間目の再診時には羞明、充血、前房フレア、縮瞳などのぶどう膜炎の症状は認めなかった。角膜反射は術前と変化はなく陽性で涙液の減少なども認めなかった。またレーザー照射部位の毛様体突起の色素脱を認めた。術後3カ月から左眼角膜にわずかに色素沈着が生じたため毛様体の観察は困難となった。角膜の色素沈着は3カ月遅れて右眼にも発生した。左眼水晶体の過熟は徐々に進行し、亜脱臼の範囲も拡大しているが、大きな問題はなく経過している。

考 察

本術式は眼外から角膜と前眼房を經由して毛様体突起にレーザー照射を行う方法である。そのため最も求められるレーザー特性は透光体における透過率の高さである。透過率が低ければ角膜や前房のわずかな混濁により凝固能力が低下する。透過率は波長が400~700nmの可視領域にあるレーザー光において高く、波長が長くな

ると減少する傾向にある[4]。従来TSCP[1, 2]やECP[5]に用いられてきたNd:YAGレーザー(波長1,064nm)や半導体レーザー(波長810nm)に比べグリーンレーザー(波長532nm)の透過率が高い。またメラニンの吸収率が高いため網膜色素上皮を標的とした網膜光凝固にはグリーンレーザーが適している。人の網膜光凝固においては標的とする組織によって吸収率の異なる波長を選択できるマルチカラーレーザーが主流となっている[6]。グリーンレーザーを毛様体色素上皮に照射した報告はないが、網膜色素上皮と同類の組織であることを考えると、今回の手技にはグリーンレーザーが適していると考えられる。

犬のTSCPとECPの比較研究[5]において、TSCPの方が重篤な合併症が起きるリスクが高いとされている。その理由は毛様体への過剰なエネルギー照射にあると考えられている。TSCPにおいては毛様体の状態が視認できないため毛様体組織の破裂するポップ音を頼りに照射量を調節するが、ポップ音が聞こえないと照射量が不足している可能性があるため常に強めのエネルギー照射を行う傾向がある。

ECPにおいては毛様体突起の白色化と収縮を確認することで照射量が判断可能であるため過剰なエネルギー照射を避けることが可能である。本術式を行っている最中にポップ音は聞こえず、毛様体突起の白色化は認められたものの明らかな収縮は認めなかった。今回合併症は認めなかったが毛様体の状態を確認しながら照射することで過剰照射を避けられたためと考えられる。ECPに比べTSCPは角膜障害の発生率が高いことが知られている[1, 2, 5]。TSCPは角膜の三叉神経の障害が報告されている[7]が、強膜への障害に起因するものと考えられる。

本手技はECPと同様に強膜へ影響が少ないと考えられるため長期的な角膜障害の発生は低いと思われる。しかし術後3カ月時から左眼角膜に色素沈着が生じた。角膜反射や涙液量に変化はなく、また3カ月遅れてレーザー処置をしていない右眼にも色素沈着を生じたため、この色素沈着は今回の手技とは関係ないと判断した。

手術後3カ月の眼圧は15~20mmHgを推移し、治療効果を認めたがその後上昇に転じた。術後の眼圧下降は、術前術後の抗緑内障薬に変化を加えなかった点、毛様体突起の白色化を認めた点から毛様体上皮の凝固によるものと考えられる。しかし毛様体突起の収縮を認めなかったことからECPに比べて1回照射量は少なかった可能性がある。またECPにおいて効果的な眼圧降下には毛様体の270°の凝固が必要とされているが[5]、本症例では90°程度と照射範囲は非常に狭くなった。術後3カ月から眼圧が上昇に転じたのは、1回照射量及び照射範囲がともに少なく総エネルギー量が不足していたためと

考える。

手技に関しては、虹彩と水晶体の間隙が非常に狭いため両眼で毛様体を確認することができず、片眼で照射を行った(図3)。しかし、レーザー光は両眼の中心部から発射されるため、視軸とレーザー光の軸に角度が生じ正確な照射が困難であった。そのため、単眼で視軸と同軸のレーザー照射が可能な機器が理想的と思われた。また、時間の経過とともに毛様体の視認性が低下するため、短時間で手術を完了する必要があると思われた。

本症例は水晶体亜脱臼及び過熟白内障を伴う続発性緑内障であった。緑内障の原因[8]として水晶体起因性ぶどう膜炎によるものの他、硝子体ヘルニアに関して検討する必要がある。硝子体が前房内に侵入することにより瞳孔ブロックを起こし、虹彩が膨隆する結果眼圧上昇をきたす機序が知られている[3]。この場合は毛様体凝固ではなく硝子体や虹彩切除などが治療の選択肢となるため鑑別する必要がある[9]。

本症例では虹彩表面の線維血管膜、隅角の変形、スリットランプにて硝子体を認めなかった点、虹彩の膨隆を認めなかった点から水晶体起因性ぶどう膜炎によるものと診断したため、レーザーによる毛様体凝固の適応と判断した。本術式は、水晶体嚢内摘出を行った症例、水晶体後方脱臼の症例などの無水晶体眼において毛様体が視認できる症例に適応を広げられる可能性がある。水晶体嚢内摘出後に緑内障を発症する症例は多い(16%)との報告[10]があり、毛様体凝固を検討する前に硝子体ヘルニアによる眼圧上昇に留意する必要がある。そのうえで角膜及び前眼房の透明性が高く、散瞳可能であり毛様体を目視可能な症例は本術式の適応となる可能性がある。

今回、亜脱臼を起こした水晶体と虹彩の間隙から毛様体を視認しながら眼外からグリーンレーザーを照射することは可能であり、TSCPほど周辺組織に損傷を与えずに、ECPのように眼内操作を必要とせずに一定の眼圧降下を期待できることが確認できた。今後は照射量、照射範囲、適応症例に関してさらなる検討が必要と考える。

引用文献

- [1] Cook C, Davidson M, Brinkmann M, Priehs D, Abrams K, Nasisse M : Diode Laser transscleral cyclophotocoagulation for the treatment of glaucoma in dogs: Result of six and twelve month follow-up, *Vet Comp Ophthalmol*, 7, 148-154 (1997)
- [2] Hardman C, Stanley RG : Diode laser transscleral cyclophotocoagulation for the treatment of primary glaucoma in 18 dogs: a retrospective study, *Vet Ophthalmol*, 4, 209-215 (2001)
- [3] Plummer CE, Regnier A, Gelatt KN : The canine Glaucomas, *Veterinary Ophthalmology*, 5th ed, 1050-1129, Wiley-Blackwell, Iowa (2013)
- [4] 野寄喜美香, 清水弘一 : レーザー眼治療の奏功機序, レーザー眼治療, 第1版, 13-21, 医学書院, 東京 (1987)
- [5] Bras D, Maggio F : Surgical treatment of canine glaucoma: cyclodestructive techniques, *Vet Clin N Am-Small*, 45, 1283-1305 (2015)
- [6] 飯島裕幸, 寺本浩子, 北野滋彦 : 網膜レーザー光凝固アップデート, 眼科, 59, 311-335, 金原出版, 東京 (2017)
- [7] Weigt AK, Herring IP, Marfurt CF, Pickett JP, Duncan RB Jr, Ward DL : Effects of cyclophotocoagulation with a neodymium: yttrium-aluminum-garnet laser on a corneal sensitivity, intraocular pressure, aqueous tear production, and corneal nerve morphology in eyes of dogs, *Am J Vet Res*, 63, 906-915 (2002)
- [8] Gelatt KN, MacKay EO : Secondary glaucomas in the dog in North America, *Vet Ophthalmol*, 7, 245-259 (2004)
- [9] Denis HM : Anterior lens capsule disruption and suspected malignant glaucoma in a dog, *Vet Ophthalmol*, 5, 79-83 (2002)
- [10] O'Reilly A, Hardman C, Stanley RG : The use of transscleral cyclophotocoagulation with a diode laser for the treatment of glaucoma occurring post intracapsular extraction of displaced lenses: a retrospective study of 15 dogs (1995-2000), *Vet Ophthalmol*, 6, 113-119 (2003)

Transcorneal Anterior Chamber Laser Cyclophotocoagulation for the Treatment
of Secondary Glaucoma with Lens Subluxation in a Dog

Nobuhide YOSHINO[†] and Kenichiro IKEDA

* *Oita Small Animal Hospital, 3-1-98 Kanaike-machi, Oita-shi, 870-0026, Japan*

SUMMARY

We applied a green laser transcorneally via the anterior chamber to the ciliary body for treatment of complicated glaucoma with lens luxation in a dog. The ciliary body was able to be observed through the interspace between the iris and the dislocated lens. Intraocular pressure (IOP) stayed around 30–38 mmHg for 3 months prior to the procedure, and 15–21 mmHg for 3 months following the procedure, but gradually rose to 29 mmHg in the next 3 months. There was no obvious symptom of uveitis following the procedure. Although this procedure is limited to the unlikely situation where the ciliary body is observable through a narrow space, it can reduce damage to the surrounding tissue compared with transscleral cyclophotocoagulation, and can reduce the cost compared with endoscopic cyclophotocoagulation.

— Key words : cyclophotocoagulation, glaucoma, transcorneal.

[†] *Correspondence to : Nobuhide YOSHINO (Oita Small Animal Hospital)*

3-1-98 Kanaike-machi, Oita-shi, 870-0026, Japan

TEL 097-534-5576 FAX 097-535-9880 E-mail : nobu@oita-vet.com

J. Jpn. Vet. Med. Assoc., 73, 259 ~ 263 (2020)