

# 獣医師生涯研修事業のページ

このページは、Q & A形式による学習コーナーで、小動物編、産業動物編、公衆衛生編のうち1編を毎月掲載しています。なお、本ページの企画に関するご意見やご希望等がありましたら、本会「獣医師生涯研修事業運営委員会」事務局（TEL：03-3475-1601）までご連絡ください。

## Q & A 小動物編

**症例：**犬（北海道犬），雄，10歳齢

**既往歴：**なし

**主訴・病歴：**2カ月前から食欲不振を発症し，1カ月前からは食欲廃絶を呈していた。また，1日3～4回の頻度で嘔吐を認めた。制吐剤などの対症療法に治療反応は認められなかった。

**身体検査：**重度の消瘦を認めた（BCS 1/5）。また断続的な流涎が認められた。

**血液検査・血液生化学検査（表）：**Na, K, Clの低下とALP, v-Lipの上昇を認めた。

**胸部・腹部X線検査：**特筆すべき異常所見は認められなかった。

**腹部超音波検査：**胃壁（最大厚13mm）に肥厚し，5層

構造が不明瞭であった（図1）。また胃リンパ節の腫大（厚さ11mm）を認めた（図2）。脾臓領域を含めたその他の臓器に異常所見は認められなかった。

**質問1：**超音波検査所見における胃壁の肥厚から考えられる鑑別診断は何か。

**質問2：**考えられる追加検査をあげよ。

表 血液一般検査及び血液生化学検査

	検査成績	参照値
RBC ( $\times 10^4/\mu\text{l}$ )	1,055	565～887
Hb (g/dl)	19.7	13.1～20.5
PCV (%)	60	37～61
WBC (/ $\mu\text{l}$ )	11,130	5,050～16,760
PLT ( $\times 10^4/\mu\text{l}$ )	20.7	14.8～48.4
TP (g/dl)	6.3	5.0～7.2
Alb (g/dl)	4.5	2.6～4.0
Glu (mg/dl)	167	75～128
BUN (mg/dl)	17.1	9.2～29.2
Cre (mg/dl)	0.9	0.4～1.4
ALT (U/l)	64	17～78
AST (U/l)	28	17～78
ALP (U/l)	319	47～254
T-Bil (mg/dl)	0.1	0.1～0.5
Na (mEq/l)	137	141～152
K (mEq/l)	3.3	3.8～5.0
Cl (mEq/l)	88	100～117
Ca (mg/dl)	10.6	9.3～12.1
P (mg/dl)	3.9	1.9～5.0
Tcho (mg/dl)	148	111～312
TG (mg/dl)	84	30～133
CRP (mg/dl)	1.0	<1.0
v-Lip (U/l)	884	10～160
基礎コレステロール値( $\mu\text{g}/\text{dl}$ )	>10.0	>2.0

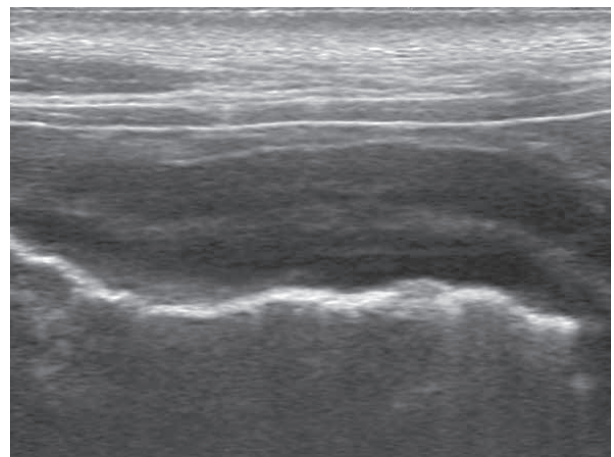


図1 胃壁の肥厚

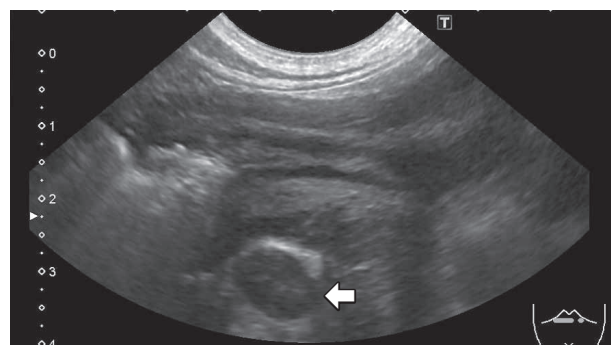


図2 肝リンパ節の腫大  
胃壁の深部に腫大した肝リンパ節（矢印）を認めた。

（解答と解説は本誌472頁参照）

## 解 答 と 解 説

本症例は胃腺癌により慢性嘔吐を示していた症例である。血液検査では、慢性嘔吐による脱水と電解質異常が認められる。v-Lipの高値を認めるが、超音波検査で顕著な胃壁の肥厚を認めたため、まずはそちらの鑑別診断からアプローチしている。

### 質問1に対する解答と解説：

胃壁の肥厚の鑑別診断は、胃腫瘍、胃炎、尿毒症性胃炎、ポリープ、先天性過形成、浮腫が挙げられる [1]。胃炎の超音波検査所見では、広範囲で対称性の胃壁の肥厚に認めることが特徴とされている [1]。その一方で、胃腫瘍では層構造の消失を伴う顕著な胃壁の肥厚 (>10mm) が特徴的である [2-4]。本症例の超音波検査所見からは、胃腫瘍が強く疑われ、胃腺癌、平滑筋腫、リンパ腫、肥満細胞腫が鑑別に挙がる [5]。

### 質問2に対する解答と解説：

追加検査としては、肥厚した胃壁に対する針生検、組織生検による確定診断のため内視鏡検査、外科的生検（または病変部の切除）が候補として挙げられる。また補助的な検査として、肥厚した胃壁の拡がりや所属リンパ節の腫大を確認するため、CT検査を実施する。針生検ではリンパ腫や肥満細胞腫を中心とした独立円形細胞の腫瘍を診断することができる。針生検で診断できなかった場合は、内視鏡下生検を行う。

本症例は追加検査としてCT検査（図3）と内視鏡検査（図4）を行った。内視鏡検査では、胃壁の肥厚と粘膜の不整（図4）を認め、採取された胃粘膜の圧片標本では印環細胞を多数認めた（図5）。病理組織学的検査で胃腺癌と診断された（図6）。

犬の胃腺癌は予後が非常に悪く、外科的に治療した場合でもほとんどの症例が6カ月以内に再発や転移病巣が原因で死の転帰を辿るとされている [5]。外科的な介入を考える場合には、飼い主に十分なインフォームドが必要である。

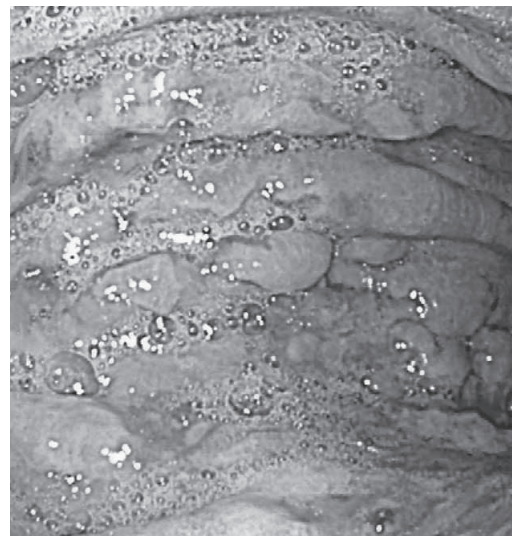


図4a 内視鏡検査所見  
胃体部では広範囲にわたって潰瘍病変を認めた。

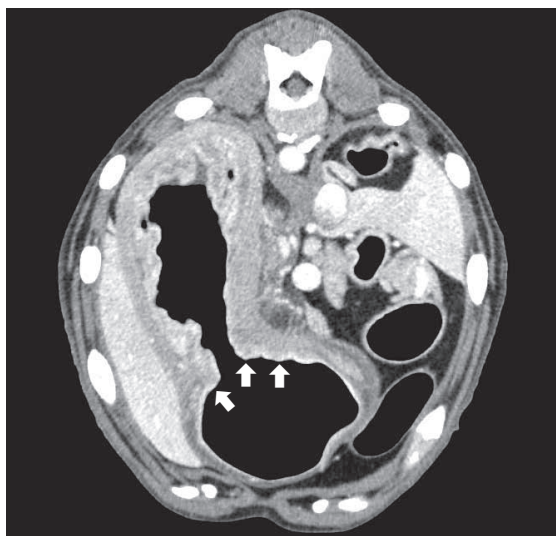


図3 腹部CT検査所見  
胃角、胃体、胃底の広範囲にわたり、胃壁の肥厚を認めた（矢印）。

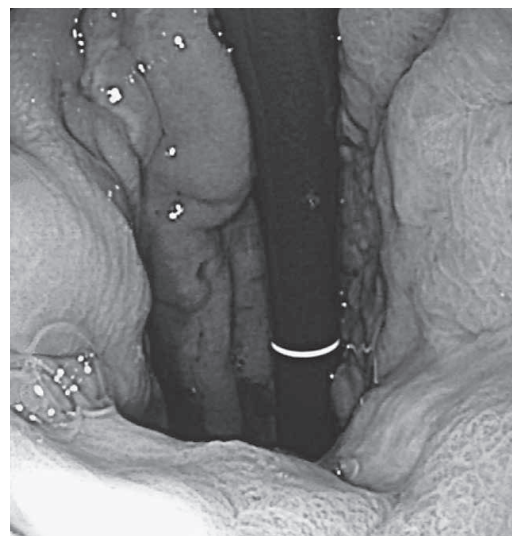

図4b 内視鏡検査所見  
胃体部から胃底部にかけて胃壁の不整を認めた。

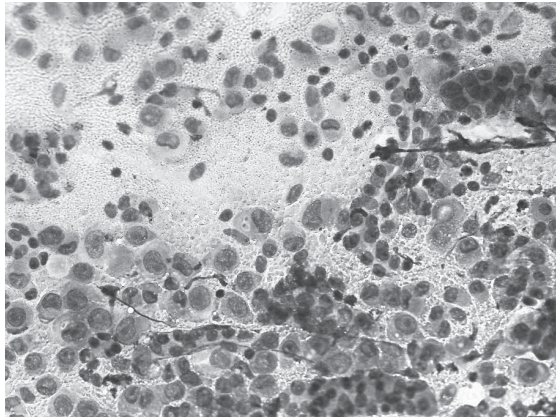


図5a 胃粘膜細胞診所見 (圧片標本) ライトギムザ染色 弱拡大

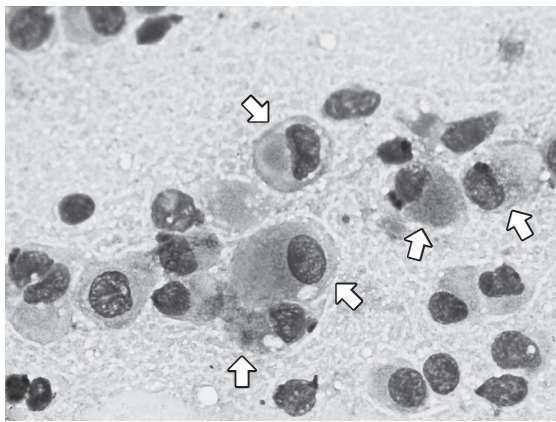


図5b 胃粘膜細胞診所見 (圧片標本) ライトギムザ染色 強拡大  
細胞質に好酸性の粘液を貯留した印環細胞 (矢印) が多数認められた。

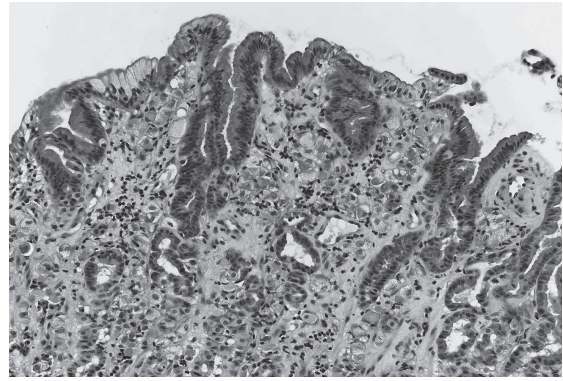


図6 病理組織検査所見 (HE 染色)  
粘膜固有層において多数の腫瘍細胞が管状から孤在性に増殖し、一部の腫瘍細胞は細胞質内に豊富な粘液貯留を認める。

キーワード：犬, 胃腺癌, 超音波検査

#### 参考文献

- [1] Penninck D, d'Anjou MA : Atlas of Small Animal Ultrasonography, 2nd ed, 273-275 Wiley (2015)
- [2] Kaser-Hotz B, Hauser B, Arnold P : Ultrasonographic findings in canine gastric neoplasia in 13 patients, *Veterinary Radiology & Ultrasound*, 37, 51-56 (1996)
- [3] Penninck DG, Moore AS, Gliatto J : Ultrasonography of canine gastric epithelial neoplasia, *Vet Radiol Ultrasound*, 39, 342-348 (1998)
- [4] Rivers BJ, Walter PA, Johnston GR, Feeney DA, Hardy RM : Canine gastric neoplasia: utility of ultrasonography in diagnosis, *J Am Anim Hosp Assoc*, 33, 144-155 (1997)
- [5] Withrow SJ, Page R, Vail DM : Withrow and MacEwen's Small Animal Clinical Oncology, 5th ed, 402-405, Elsevier Health Sciences (2012)

※次号は、産業動物編の予定です