

## 家畜衛生研修会（病性鑑定病理部門，2018）<sup>†</sup> における事例記録（Ⅱ）

Proceedings of the Pathology Slide Seminar in the Animal Hygiene Workshop 2018<sup>†</sup>  
Part 2

（2019年1月16日受付・2019年3月20日受理）

### 8 牛の脳における *Histophilus somni* による広範な出血と壊死を伴う血栓性化膿性髄膜炎

〔河上 友（大分県）〕

黒毛和種，去勢雄，14カ月齢，鑑定殺例。肥育牛約450頭を飼養する肥育農場で，2018年4月25日に14カ月齢の肥育牛が神経症状を呈して起立不能となったため，翌日に鑑定殺を実施した。農場では *Histophilus somni* の不活化ワクチンの追加接種を行っていなかった。

剖検では，大脳，小脳及び脳幹部に，粟粒大～小指頭大の出血斑が多発していた。右肺前葉は暗赤色を呈していた。

組織学的に，大脳皮質に複数の出血壊死巣が認められた。一部で微小膿瘍，グラム陰性小桿菌から成る細菌塊，血管壁のフィブリノイド変性や血栓がみられ，髄膜にも好中球の浸潤や線維素の析出がみられた（図8）。家兎抗 *H. somni* 血清（動衛研，茨城）を用いた免疫染色では，微小膿瘍や細菌塊に一致して陽性反応が認められた。小脳や間脳，脳幹においても同様の病変が認められた。肺では肺胞腔内や細気管支腔内に好中球が充満していた。

病原検査では，大脳，小脳及び脳幹から *H. somni* が分離され，肺から大腸菌群が分離された。生化学的検査では，ビタミンAが28.9IU/dlで欠乏値であった。

本症例は牛のヒストフィルス・ソムニ感染症と診断された。

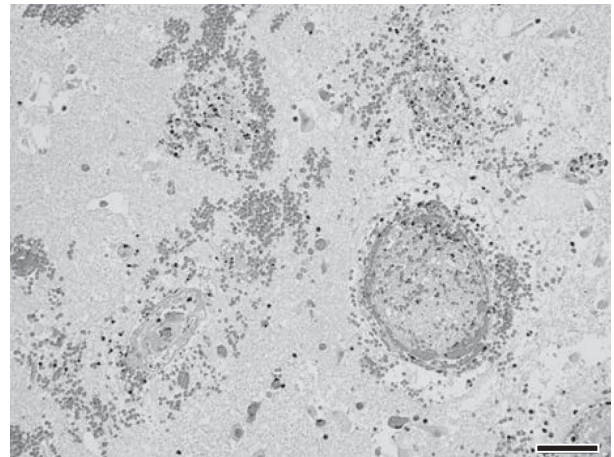


図8 牛の脳における *H. somni* による広範な出血と壊死を伴う血栓性化膿性髄膜炎  
脳において出血や線維素血栓がみられる（HE染色 Bar=50 $\mu$ m）

### 9 子牛の腸管外病原性大腸菌 O78 による化膿性線維索性組織球性髄膜炎

〔山本逸人（滋賀県）〕

黒毛和種，雄，67日齢，斃死例。搾乳牛300頭及び繁殖和牛70頭を飼養する酪肉複合農場で，2017年8月7日生まれの子牛が，10月8日より40℃以上の高熱，食欲不振を呈し，10月13日に斃死した。

剖検では，第四胃粘膜は暗赤色水腫性で，び爛あるいは潰瘍が散発していた。大脳表面は混濁し水腫性で，小脳及び延髄表面では血餅様物が附着していた。

組織学的に，大脳，中脳，小脳及び延髄では，髄膜に線維素析出を伴うマクロファージ主体の炎症細胞浸潤が広範に認められた（図9A）。また，脳実質の血管周囲に

<sup>†</sup> 連絡責任者：芝原友幸（国研農業・食品産業技術総合研究機構動物衛生研究部門病態研究領域）

〒305-0856 つくば市観音台3-1-5 ☎029-838-7774 FAX 029-838-7880 E-mail: tshiba@affrc.go.jp

<sup>†</sup> Correspondence to: Tomoyuki SHIBAHARA (National Institute of Animal Health, National Agriculture and Food Research Organization)

3-1-5 Kannondai, Tsukuba, 305-0856, Japan

TEL 029-838-7774 FAX 029-838-7880 E-mail: tshiba@affrc.go.jp

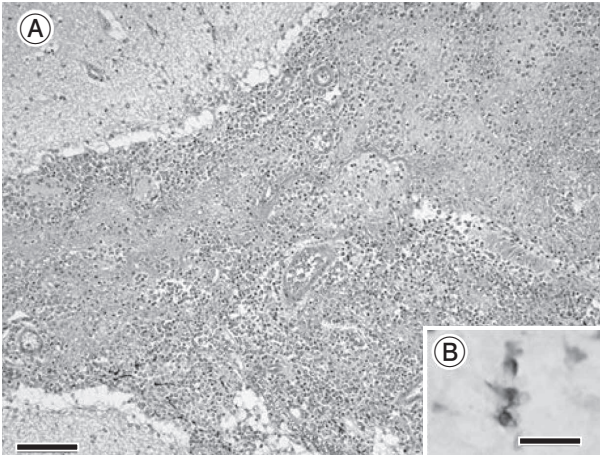


図9 子牛の腸管外病原性大腸菌 O78 による化膿性線維素性組織球形髄膜炎  
A：くも膜下腔においてマクロファージ主体の炎症細胞が重度に浸潤している（HE 染色 Bar=100  $\mu$ m）.  
B：マクロファージ内にみられた大腸菌 O78 抗原陽性像を示す（免疫染色 Bar=10 $\mu$ m）.

同様の炎症細胞浸潤があり，PAS 反応陰性の両染色滴状物が散見された．第四胃では粘膜下組織が水腫と線維素析出により拡張し，出血も認められた．家兎抗大腸菌 O78 抗体（デンカ生研株，東京）を用いた免疫染色で，大脳，中脳，小脳及び延髄の病変部に陽性反応が少数認められた（図 9B）．

病原検査では，肝臓，腎臓，脾臓及び脳から大腸菌 O78 が分離された．分離菌の PCR 検査で，下病原性大腸菌の毒素 *Stx2* が陽性，定着因子（*F5*，*F41*，*eae*）が陰性，また，腸管外病原性大腸菌の病原性関連性遺伝子の *fyuA*，*iutA*，*irp1*，*irp2*，*iroN*（鉄取込能）及び *iss*（血清耐性）が陽性であった．

本症例は，子牛の腸管外病原性大腸菌感染症と診断された．

## 10 牛の *Trueperella pyogenes* による下垂体膿瘍

〔藤木省志（岐阜県）〕

黒毛和種，15 カ月齢，雌，斃死例．本症例は 9 カ月齢で農場に導入されたが，明瞭な発情がみられず不受胎となっていた．2018 年 4 月 4 日から茫然となり，翌朝斃死したため病性鑑定を実施した．

剖検では，頸静脈は怒張しており，大脳底部を中心に髄膜の混濁や血管充盈が認められた．脳脊髄液は増量し，下垂体窩に膿汁が貯留していた．

組織学的に，下垂体では壊死巣が多発融合性に認められた（図 10）．壊死巣では中心部にグラム陽性小桿菌と細胞退廃物がみられ，その周囲は多数の好中球やマクロファージを伴う線維性結合組織によって被包化されていた．抗 *Trueperella pyogenes* 抗体（動衛研，茨城）を




図 10 牛の *Trueperella pyogenes* による下垂体膿瘍  
下垂体に好中球及びマクロファージ浸潤を伴う大型壊死巣がみられる（HE 染色 Bar=100 $\mu$ m）.

用いた免疫染色により，細菌塊に一致して陽性反応が認められた．大脳では実質血管周囲に好中球やリンパ球浸潤が認められ，髄膜は好中球浸潤により肥厚していた．脊髄では多数の菌塊を伴う好中球浸潤により髄膜が肥厚するとともに，中心管を塞栓するように細胞退廃物が貯留していた．

細菌検査により大脳，下垂体及び脳脊髄液より *T. pyogenes* が分離された．

本症例は牛トゥルエペレラ・ピオゲネス感染症（下垂体膿瘍）と診断された．

## 11 牛の脊髄における *Trueperella pyogenes* が分離され，フィラメント状桿菌がみられた被包化膿瘍

〔伊藤直美（広島県）〕

交雑種，雌，45 日齢，鑑定殺例．2017 年 11 月 8 日生まれの牛が 11 月 26 日に突然起立不能を呈し，抗生物質等で加療されたが，強直様姿勢等が認められたために予後不良と判断され，12 月 22 日に鑑定殺された．

剖検では，頸髄に約 2×2cm の球状の膨化が認められ，剖面では同心円状を呈する膿瘍が認められた．右肺前葉及び中葉は水腫性で暗赤色を呈していた．

組織学的に，膿瘍中心部は壊死し，石灰化した神経細胞が残存していた．辺縁部には変性した好中球やマクロファージが石灰沈着を伴って層状に認められ，その周囲にマクロファージ，リンパ球及び形質細胞の浸潤，線維性被膜による被包化がみられた（図 11A）．膿瘍周囲の脊髄白質には，多数の空胞形成及び軸索の膨化が認められた．グロコット染色により膿瘍辺縁部に多数のフィラメント状桿菌が認められた（図 11B）．肺では，グラム陰性及び陽性桿菌を伴う化膿性気管支肺炎が認められた．

病原検査では，脊髄及び脳幹から *Trueperella pyo-*

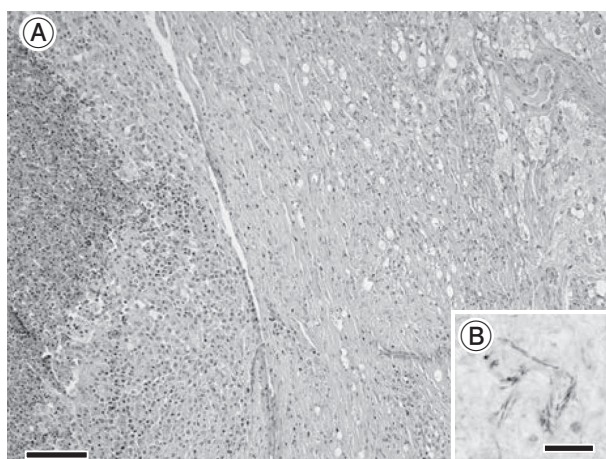


図11 牛の脊髄における *Trueperella pyogenes* が分離され、フィラメント状桿菌がみられた被包化膿瘍  
 A: 膿瘍は被包化され周囲の実質は空胞形成がみられる (HE 染色 Bar=100 $\mu$ m).  
 B: 病変部にみられたフィラメント状桿菌 (グロコット染色 Bar=10 $\mu$ m).

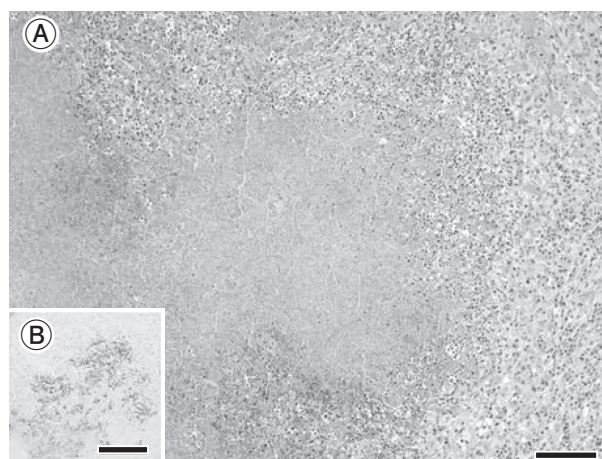


図12 牛の *Mycoplasma bovis*, *Mannheimia haemolytica* による広範な壊死を伴う化膿性気管支肺炎  
 A: 凝固壊死巣と周囲の炎症細胞浸潤 (HE 染色 Bar=100 $\mu$ m).  
 B: 病変部の家兎抗 *Mycoplasma bovis* 抗体陽性抗原 (免疫染色 Bar=100 $\mu$ m).

*genes* が  $10^3\sim 4$ CFU/g 分離されたが、家兎抗 *T. pyogenes* 抗体 (動衛研, 茨城) を用いた脊髄の免疫染色で陽性反応は認められなかった。

以上のことから、本症例は *T. pyogenes* 及びフィラメント状桿菌の関与を疑う脊髄膿瘍と診断された。

## 12 牛の *Mycoplasma bovis* 及び *Mannheimia haemolytica* による広範な壊死を伴う化膿性気管支肺炎

[千葉脩史 (秋田県)]

交雑種, 雌, 1カ月齢, 鑑定殺例. 2018年4月に, 1カ月齢の子牛に呼吸器症状を呈し衰弱・斃死する個体が多発したことから, 症状を示す3頭について病性鑑定が実施された. 本症例は, 右耳の下垂及び起立困難を呈していた。

剖検では, 肺の左右前葉にモザイク状に暗赤色巣及び膿瘍形成がみられた. 肺門リンパ節, 縦隔リンパ節は腫大し, 右中耳~内耳付近には膿が貯留していた。

組織学的に, 肺では好中球及び退廃物をいれた広範な壊死巣が多発し, グラム陽性菌及び陰性短桿菌・長桿菌を伴っていた. 壊死巣辺縁は好中球, マクロファージ, 形質細胞及び線維芽細胞等がみられ (図12A), 燕麦様細胞を伴う壊死巣も認められた. 周囲の気管支及び肺胞腔では好中球を主体とした炎症細胞が充満し, まれに多核巨細胞もみられた. 肺胸膜では好中球浸潤及び線維素の析出, 中耳及び内耳では肺と同様の膿瘍形成及び好中球主体の炎症細胞浸潤がみられた. 肺の免疫染色では, 壊死巣内及び気管支・肺胞腔内に, 家兎抗 *Mycoplasma bovis* 抗体 (動衛研, 茨城) 陽性反応 (図12B) 及び家兎抗 *Mannheimia haemolytica* 抗体 (動衛研, 茨城)

陽性反応がみられた。

病原検査では, 肺のPCR検査で *M. bovis* 特異遺伝子が検出された。

以上のことから, 他の細菌の病変への関与を考慮し, 牛マイコプラズマ肺炎及び牛パステラ (マンヘミア) 症を疑うと診断された。

## 13 子牛の *Mannheimia haemolytica* 血清型2による出血性壊死性気管支肺炎及び線維索性胸膜炎

[小池絵理子 (埼玉県)]

ホルスタイン種, 雄, 4日齢, 斃死例. 本症例は2018年4月5日に出生し, 7日に起立不能となり加療されたが, 9日朝に斃死した. 6日に初乳を誤嚥した可能性があった。

剖検では, 肺は全体的に水腫様であった. 左右前葉, 中葉及び副葉は暗赤色で硬結感があり, 表面には線維素の付着がみられた. 肺門リンパ節は暗赤色で腫脹し, 胸腔には暗赤色の混濁した胸水が重度に貯留していた。

組織学的に, 肺では燕麦様細胞に囲まれた凝固壊死巣及び出血巣が多発していた (図13). 近接する毛細血管には血栓が多発し, 中小動脈壁のフィブリノイド壊死や血管炎がみられた. 周囲の細気管支及び肺胞腔内には, 好中球浸潤, 燕麦様細胞及び漿液の貯留が認められた. 小葉間結合組織は水腫性に拡張し, 肺胸膜には好中球浸潤及び線維素の高度析出がみられた。

病原検査では, 肺, 心臓及び胸水から *M. haemolytica* 血清型2及び *Actinobacillus suis* が分離された. 肺の免疫染色では, 病変に一致して家兎抗 *M. haemolytica* 血清型2抗体 (動衛研, 茨城) 陽性反応がみられたが,

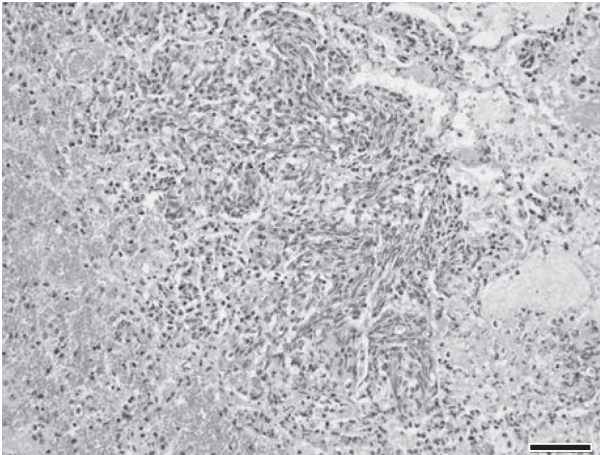


図13 子牛の *Mannheimia haemolytica* 血清型2による出血性壊死性気管支肺炎，線維索性胸膜炎  
壊死巣辺縁部に認められる燕麦様細胞と周囲組織の出血（HE染色 Bar=50 $\mu$ m）.

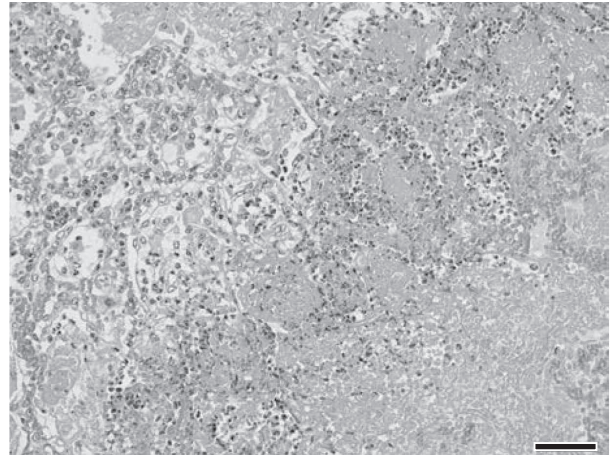


図14 牛の *Mannheimia haemolytica* 抗原が認められた壊死性線維索性化膿性気管支胸膜肺炎  
壊死巣辺縁部に認められる変性好中球と周囲肺胞における線維素の析出及びマクロファージ浸潤（HE染色 Bar=50 $\mu$ m）.

家兎抗 *A. suis* 抗体（動衛研，茨城）陽性反応はみられなかった。

以上のことから，本症例は牛パスツレラ（マンヘミア）症と診断された。牛の肺から *A. suis* が分離された報告はなく，まれな症例と考えられたが，肺病変部における関与は証明できなかった。

#### 14 牛の *Mannheimia haemolytica* 抗原が認められた壊死性線維索性化膿性気管支胸膜肺炎

〔辻 まりこ（三重県）〕

黒毛和種，雌，10カ月齢，斃死例。2017年5月13日の導入後，発熱，食欲廃絶等の症状を示し，同31日に斃死した。

剖検では，肺の左右前葉から後葉の一部領域に肝変化がみられた。断面は大理石模様を呈し，胸膜には線維素が付着していた。

組織学的に，肺では大小さまざまな凝固壊死巣が多発し，壊死巣内には細菌塊が散在していた。壊死巣辺縁に

浸潤する好中球は変性していた（図14）。周囲の肺胞はうっ血し，肺胞腔に線維素の高度析出，マクロファージや多核巨細胞の浸潤及び滲液の貯留が認められた。胸膜では線維素の析出及び線維芽細胞の増生が認められ，小葉間結合組織ではリンパ管の拡張，水腫及び線維素の析出が認められた。また，一部の気管支内に *Aspergillus* 属菌の特徴を示す菌糸及び分生子頭が観察された。免疫染色では，壊死巣のほとんどの領域で家兎抗 *Mannheimia haemolytica* 血清型1抗体（動衛研，茨城）陽性反応がみられた。また，マウス抗 *Histophilus somni* 抗体及び家兎抗 *Trueperella pyogenes* 抗体（動衛研，茨城）陽性反応が散見された。

病原検査では，肺から *T. pyogenes* が分離された。

以上のことから，*M. haemolytica* による肺炎が疑われたが，燕麦様細胞の出現が乏しく，菌分離もされなかったことから，本症例は牛パスツレラ（マンヘミア）症を疑う，肺真菌症（アスペルギルス属菌）とされた。

（以降，次号へつづく）