

家畜衛生研修会（病性鑑定病理部門，2017）[†] における事例記録（Ⅱ）

Proceedings of the Pathology Slide Seminar in the Animal Hygiene Workshop 2017[†]
Part 2

(2018年1月17日受付・2018年4月4日受理)

10 山羊の肝蛭の寄生による線維化を伴う好酸球性肝炎

〔田中知未（福井県）〕

日本ザーネン種，雌，4歳齢，斃死例。2017年5月3日，山羊を5頭飼養する農場で，1頭が歩様異常を呈した後，斃死した。当該農場では水田畦畔にて山羊を定置放牧していた。

剖検では，肝臓は全体的に褪色し，胆嚢管は重度に拡張していた。胆嚢壁や胆嚢管壁は肥厚し，内腔にはやや粘稠性の褐色の液体とともに，体長約3cmの肝蛭が複数認められた。また，肝臓の剖面では，実質や胆管内に肝蛭が多数認められた。

組織学的に，肝臓では肝蛭をいれた虫道が多数認められた（図10）。虫道内には肝蛭のほか，赤血球や好酸球及び細胞退廃物が充満していた。虫道周囲は出血を伴い，好酸球を主体とする炎症性細胞の重度の浸潤と線維増生が認められた。一部の胆管内にも好酸球及び細胞退廃物の充満がみられた。小葉辺縁部には線維の増生が認められ，好酸球を主体とする炎症性細胞の浸潤や小葉間胆管の増生を伴っていた。周辺では一部の肝細胞に変性・壊死がみられた。

病原検査で，病原細菌は分離されなかった。

以上のことから，本症例は山羊の肝蛭症と診断され，典型例と考えられた。

11 山羊のチアミン欠乏による大脳皮質における層状壊死

〔豊島 靖（沖縄県）〕

日本ザーネン種，雌，5歳齢，鑑定殺例。飼養頭数75頭の農場で，成山羊が遊泳運動や後弓反張等の神経症

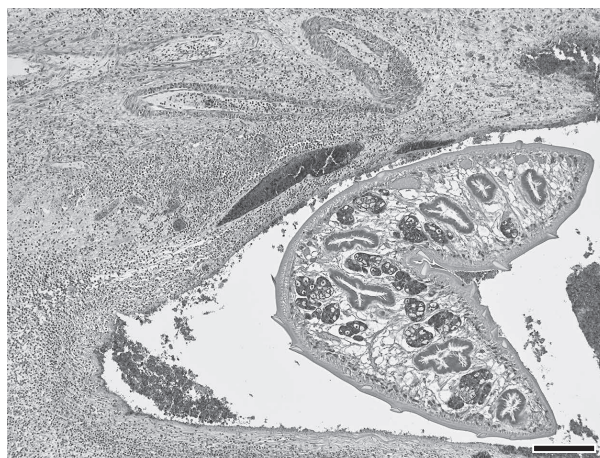


図10 山羊の肝蛭の寄生による線維化を伴う好酸球性肝炎

肝蛭をいれた虫道と周囲の炎症性細胞浸潤（HE染色 Bar=200μm）。

状を示し，予後不良として病性鑑定に供された。

剖検では，大脳表層で黄白色部位がみられた。剖検時にUV照射による観察は行わなかった。肺では局所的広範な出血がみられた（鼓脹症を疑った畜主による誤穿刺によるもの）。

組織学的に，大脳で層状に皮質神経網の粗鬆化や，神経細胞の乏血性変化がみられた（図11）。実質の血管は軽度に充血し，内皮細胞の腫大や血管周囲腔への単核細胞の軽度浸潤が認められた。髄膜でも軽度の充・出血がみられた。肝臓では，び漫性に肝細胞の水腫変性，腎臓では髄質に石灰沈着巣がしばしば認められた。肺では，特に穿刺部位付近で顕著な出血と軽度の水腫がみられた。

[†] 連絡責任者：木村久美子（国研農業・食品産業技術総合研究機構 動物衛生研究部門 病態研究領域）

〒305-0856 つくば市観音台3-1-5 ☎029-838-7713 FAX 029-838-7880 E-mail: kumita@affrc.go.jp

[†] Correspondence to: Kumiko KIMURA (National Institute of Animal Health, National Agriculture and Food Research Organization)

3-1-5 Kannondai, Tsukuba, 305-0856, Japan

TEL 029-838-7713 FAX 029-838-7880 E-mail: kumita@affrc.go.jp

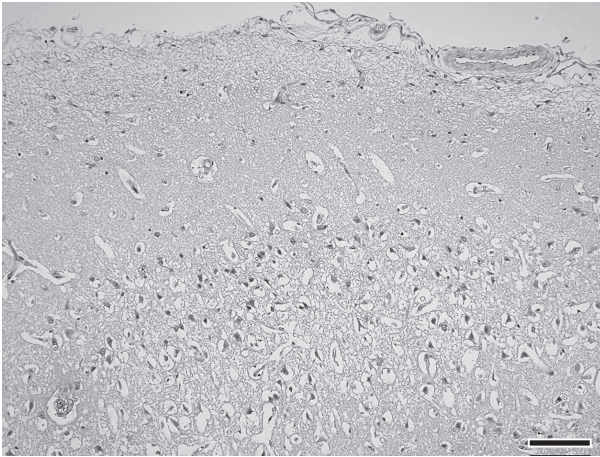


図11 山羊のチアミン欠乏による大脳皮質における層状壊死
神経網の粗鬆化と神経細胞の乏血性変化（HE染色
Bar=100 μ m）.

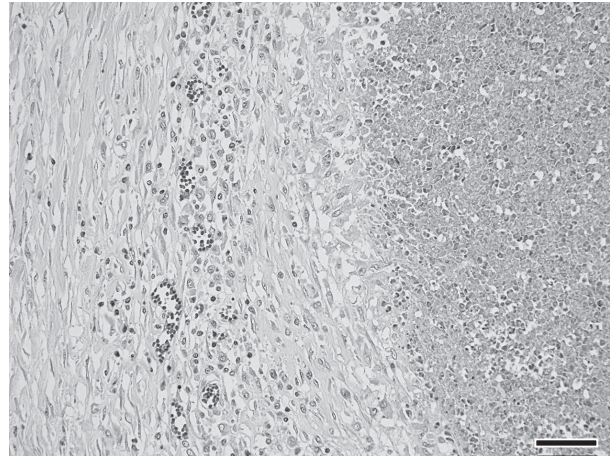


図12 羊の肺における *Corynebacterium pseudotuberculosis* による乾酪壊死を伴う化膿性肉芽腫
壊死の周囲に浸潤する類上皮細胞と線維化（HE染色
Bar=50 μ m）.

生化学的検査では、血中総チアミン濃度は9.4ng/ml（欠乏値：13ng/ml以下，HPLC法）であった。肝臓の鉛濃度は正常値であった。

病原検査では、病原細菌分離陰性、ポツリヌス毒素検査陰性、山羊関節炎・脳脊髄炎ウイルスのPCR検査陰性、伝達性海綿状脳症検査陰性であった。

以上のことから、本症例は山羊の大脳皮質壊死症（ビタミンB₁欠乏症）とされた。本症例と同じ飼料を給与していた同居山羊の血中総チアミン濃度は正常範囲内であり、チアミン欠乏の原因の特定には至らなかった。

12 羊の肺における *Corynebacterium pseudotuberculosis* による乾酪壊死を伴う化膿性肉芽腫

〔古田信道（山形県）〕

サフォーク種，雄，4～5歳齢，斃死例。起立困難，胸部褥瘡及び線虫感染による治療歴のある羊が，突然斃死した。

剖検では，胸部に褥瘡及び皮下水腫がみられ，心嚢水が貯留していた。肺では米粒大の白色結節が散見され，一部肺葉において間質の明瞭化が認められた。気管気管支リンパ節には膿瘍が形成されていた。肝臓は褪色して脆弱であり，腎臓及び脾臓は軽度に褪色していた。第四胃には血様内容物が貯留し，多数の捻転胃虫の寄生が認められた。

組織学的には，肺で細胞退廃物を中心として，周囲に好中球，類上皮細胞，リンパ球や，ときに多核巨細胞が浸潤し，その外周に線維芽細胞の増生が認められた（図12）。グラム染色では，肉芽腫中央の細胞退廃物内にグラム陽性桿菌塊が多数認められた。肺胞内には軽度のマクロファージ浸潤と線維素の析出及び水腫がみられ，細気管支周囲にリンパ球浸潤がみられた。下顎及び気管気

管支リンパ節では，肺と同様に大型の被包化膿瘍がみられた。肝臓では小葉中心性に肝細胞が変性・壊死し，小葉辺縁の肝細胞では脂肪変性や，ときに好酸性物質の貯留が認められた。腎臓では間質に形質細胞及びリンパ球の軽度浸潤と線維化が観察された。第四胃では捻転胃虫の寄生と粘膜下組織の水腫が認められた。

病原検査では，肺及びリンパ節から *Corynebacterium pseudotuberculosis* が分離された。

以上のことから，本症例は仮性結核症及び捻転胃虫症と診断され，典型例と考えられた。

13 羊の肝臓における小葉中心性肝細胞変性及び壊死

〔藤原理央（高知県）〕

サフォーク種，去勢雄，推定3歳齢，斃死例。除草用羊約40頭及び山羊約10頭を飼育している農場で，2016年9月9日に，数日間食欲不振を呈した羊が斃死した。同居羊（推定3歳7カ月齢）も同様の経過で9月6日に斃死していた。当農場では牛用飼料を羊に給餌していた。

剖検では，外貌に著変はみられなかった。肝臓は辺縁が鈍化し，緑黄色を呈していた。腎臓は腫大し一部領域では赤色化していた。第四胃内には捻転胃虫の重度寄生がみられた。その他の臓器に著変はみられなかった。

組織学的には，肝臓で重度の小葉中心性肝細胞壊死が認められ，残存する肝細胞は空胞ないし脂肪変性を呈していた（図13）。ロダニン法により，変性した肝細胞内及び壊死部に茶褐色顆粒が認められた。肺では，気管支周囲にリンパ球が限局性に軽度浸潤していた。骨格筋では，リンパ球，マクロファージ等の軽度浸潤を伴う筋線維の変性及び壊死が散見された。その他の臓器に著変はみられなかった。

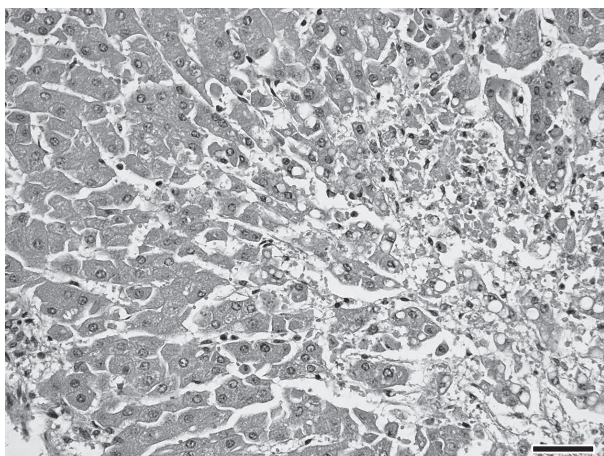


図13 羊の肝臓における小葉中心性肝細胞変性及び壊死
小葉中心性（右下）に肝細胞の変性・壊死がみられる（HE染色 Bar=50µm）。

細菌学的検査で、肝臓、脾臓、腎臓、心臓、肺及び脳から病原細菌は分離されなかった。生化学的検査では、肝臓及び腎臓の銅濃度はそれぞれ98ppm、2.4ppmであった。血液検査は実施しなかった。

臓器中の銅濃度は牛の中毒例に比べて低値であったが、羊は感受性が高いこと、牛用配合飼料が給与されていたことから、銅中毒が疑われ、本症例は羊の捻転胃虫症、銅中毒を疑うと診断された。

14 牛の *Mannheimia haemolytica* 血清型2による化膿性線維索性臍動脈周囲炎

〔原田奈美香（群馬県）〕

黒毛和種、雄、3日齢、斃死例。肥育牛810頭、繁殖和牛319頭を飼養する農場で、2017年2月13日生まれの子牛が、翌日に脱水症状を示し、16日朝に斃死したため、病性鑑定を実施した。

剖検では、黄褐色透明の腹水が重度に貯留し、腹腔諸臓器の漿膜と腹水中に黄白色の線維素析出がみられた。臍動脈の外膜は暗赤色を呈していた。

組織学的に、臍動脈の外膜及びその周囲に、多数のグラム陰性短桿菌塊、変性した好中球を含む細胞退廃物及び線維素の析出がみられた（図14A）。変性細胞の中には燕麦様細胞も認められた。十二指腸、空腸、回腸、盲腸、結腸、直腸及び膀胱の漿膜には軽度な好中球やリンパ球の浸潤、細胞退廃物、線維素の析出及びグラム陰性短桿菌がみられた。また、脾臓、腎臓及び肺の胸膜にもグラム陰性短桿菌が散見された。家兎抗 *Mannheimia haemolytica* 血清型2抗体（動衛研、茨城）を用いた免疫染色では、臍動脈、膀胱で多数、腸管で中程度～少数、脾臓、腎臓、肺及び膈静脈で少数の陽性反応が菌体に一致してみられた（図14B）。

病原検査では、臍帯、肝臓及び腎臓から *M. haemolytica*

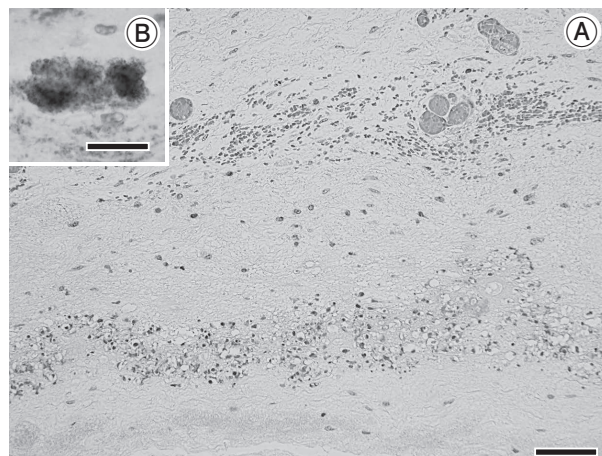


図14 牛の *Mannheimia haemolytica* 血清型2による化膿性線維索性臍動脈周囲炎

A：臍動脈周囲の炎症性細胞浸潤と細菌塊（下部）（HE染色 Bar=50µm）。

B：細菌塊は抗 *M. haemolytica* 血清型2抗体に陽性を示す（免疫染色 Bar=25µm）。

ica 血清型2が分離された。

以上のことから、本症例は牛の *M. haemolytica* 血清型2による腹膜炎と診断された。臍動脈の外膜及びその周囲と、膀胱の漿膜で最も炎症反応が強く、多数の菌塊が確認されたことから、*M. haemolytica* 血清型2は臍帯から感染し、多発性に腹膜炎を引き起こしたと考えられた。

15 牛の脾臓における *Trueperella pyogenes* 及び *Fusobacterium necrophorum* による被包化膿瘍

〔鳴重寿人（山口県）〕

黒毛和種、去勢、15カ月齢、斃死例。2016年11月、黒毛和種を約200頭飼養する肉用牛一貫農場で、本症例が発熱及び肺音粗励を示し、加療されたが、約3週間後に斃死した。

剖検では、脾臓及び肝臓に膿瘍が多発し、被膜の隆起が認められた。肺では全葉に水腫が観察され、大静脈内に血栓が認められた。

組織学的に、脾臓では大型の膿瘍の形成が認められた（図15A）。膿瘍中心部では細菌塊や好中球を含む細胞退廃物がみられ、周囲に変性した好中球やマクロファージの軽度浸潤及び線維素の析出が認められた。最外層は膠原線維が厚く取り囲んでいた。グラム染色では、グラム陽性短桿菌及びグラム陰性糸状桿菌が認められ（図15B）、家兎抗 *Trueperella pyogenes* 血清（動衛研、茨城）及び家兎抗 *Fusobacterium necrophorum* 血清（動衛研、茨城）を用いた免疫染色では、それぞれの菌塊に一致して陽性反応が確認された。肝臓には同様の病変が認められ、肺では重度のうっ血水腫と好中球の軽度浸潤がみら




図15 牛の脾臓における *Trueperella pyogenes* 及び *Fusobacterium necrophorum* による被包化膿瘍

A: 厚い膠原線維の被膜をもつ膿瘍 (HE 染色 Bar = 200µm).

B: 膿瘍内でみられたグラム陽性短桿菌とグラム陰性糸状桿菌 (グラム染色 Bar = 10µm).

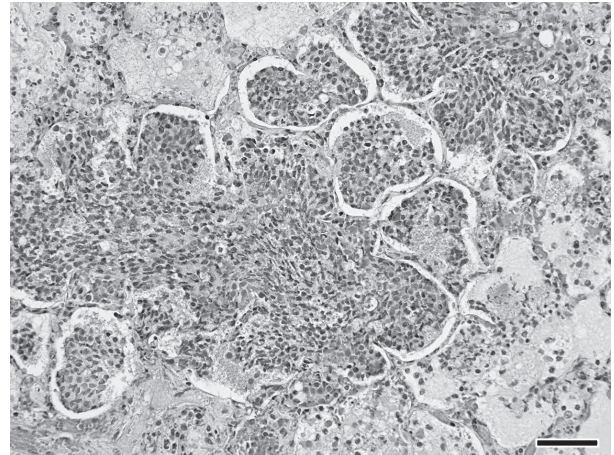


図16 子牛の *Mannheimia haemolytica* 血清型1による壊死性化膿性気管支肺炎

肺胞内の好中球及び燕麦様細胞の浸潤と漿液の貯留 (HE 染色 Bar = 50µm).

れた。大静脈では菌塊を伴う血栓が認められた。

病原検査では、五大臓器から *T. pyogenes* が分離された。脾臓のPCR検査で *F. necrophorum* subsp. *funduliforme* の特異遺伝子が検出された。

以上のことから、本症例は *T. pyogenes* 及び *F. necrophorum* の混合感染症と診断された。膿瘍の被包化の程度から長期経過が推察された。

16 子牛の *Mannheimia haemolytica* 血清型1による壊死性化膿性気管支肺炎

〔山本英子（神奈川県）〕

黒毛和種，雌，2日齢，斃死例。乳用牛50頭，肉用牛29頭（繁殖18頭）を飼養する農場において，2017年1月18日に娩出された子牛が2日後に低体温を示し，保温するも発咳やチェーンストークス呼吸を呈して斃死した。母牛は1月24日分娩予定であったが，16日に分娩誘起し，娩出時は牽引及び子牛の蘇生が行われた。本農場では2016年12月15日から群全体に下痢がみられ，

本母牛は22～24日に発熱，下痢を呈し，アンピシリンにて治療が行われた。

剖検では，肺の前葉・中葉・副葉に赤色硬結病変が認められ，剖面では後葉にも同様の病変が確認された。その他，胸腺の低形成及び第4胃粘膜の大豆大暗赤色斑が認められた。

組織学的に，肺で肺胞内に好中球浸潤，多数の細菌塊や漿液の貯留がみられ（図16），燕麦様細胞もみられた。細気管支粘膜上皮細胞の壊死，一部細気管支内に好中球を主体とした炎症性細胞浸潤が観察された。また，肺胞毛細血管のうっ血や血栓形成も認められた。小葉間結合組織は，リンパ管拡張や線維素析出を伴い肥厚していた。家兎抗 *Mannheimia haemolytica* 血清（動衛研，茨城）を用いた免疫染色では，病変部に一致して陽性反応が認められた。

病原検査では，肺から *M. haemolytica* 血清型1及び *Streptococcus dysgalactiae* が分離された。

以上のことから，本症例は牛パスツレラ（マンヘミア）症と診断され，感染早期の病変と考えられた。

（次号へつづく）