獣医師生涯研修事業のページ

このページは，Q＆A形式による学習コーナーで，小動物編，産業動物編，公衆衛生編のうち1編を毎月掲載しています．なお，本ページの企画に関するご意見やご希望等がありましたら，本会「獣医師生涯研修事業運営委員会」事務局（TEL：03-3475-1601）までご連絡ください．

Q＆A　産業動物編

症例：牛，ホルスタイン種，雌，19日齢
稟告：右前肢を負重しないとのことで診療依頼．
現症：T 39.5，右前肢手根関節が軽度腫張し，触診により関節外側に疼痛を認めた．鎮静下にX線撮影検査を実施し，右の画像（図1）が得られた．

質問1：所見を述べなさい．

質問2：治療方針と予後について説明しなさい．

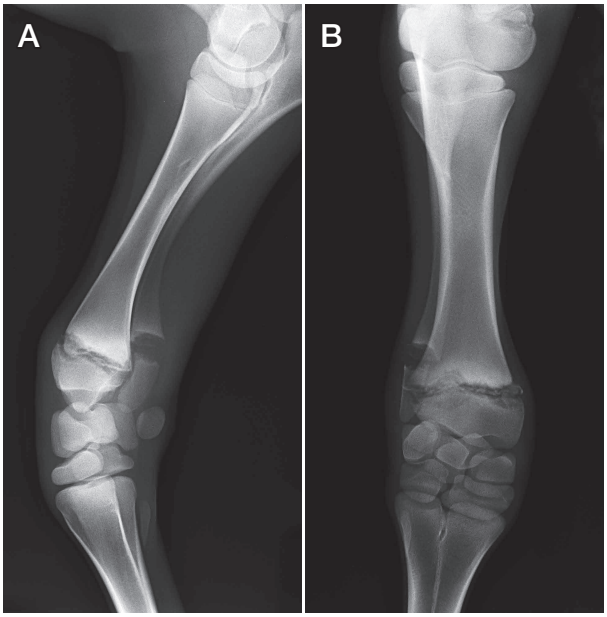

図1　右前肢X線撮影像（A：内―外側像，B：背―掌側像）

（解答と解説は本誌27頁参照）

牛のX線撮影検査においても患肢の撮影とともに健常対側肢の撮影を行い，正常画像と比較しながら診断することが重要である．近年では産業動物臨床においてもX線撮影検査にCRやDRといったデジタル機器が導入され，アナログ撮影に比較すれば非常に簡便に，かつほぼ失敗することなく現地でもX線撮影検査をすることが可能となり，健常対側肢の撮影や斜像を含めた患肢の多方向撮影をする余裕がでてきた．本症例も従来に比較すれば，担当獣医師としては早期にX線撮影検査を実施することで診断に至ったと考えていた．

質問1に対する解答と解説：

症例は19日齢であり，長骨骨幹端，ここでは橈骨及び尺骨の遠位骨端軟骨（骨端線＝成長板）は，X線透過性に観察されている．A，Bいずれの撮影像においても橈骨及び尺骨の遠位骨端軟骨の幅は広がり，骨幹端及び骨端軟骨部分が粗造に観察され，骨端線離開（成長板骨折）と診断される．さらにいずれの画像においてもわずかながらズレが認められ，Bでは橈骨の遠位骨幹端外側（白矢印），骨端軟骨に接する内側骨端側（白矢印）に皺裂が波及している（図2）．さらに骨端軟骨に接する骨幹端及び骨端のX線吸収がやや増加し，骨折後の治癒経過としての化骨が認められる．これらの所見よりやや時間経過のある右前肢橈骨及び尺骨の遠位骨端線離開（Salter-Harris Ⅱ型）と診断される．

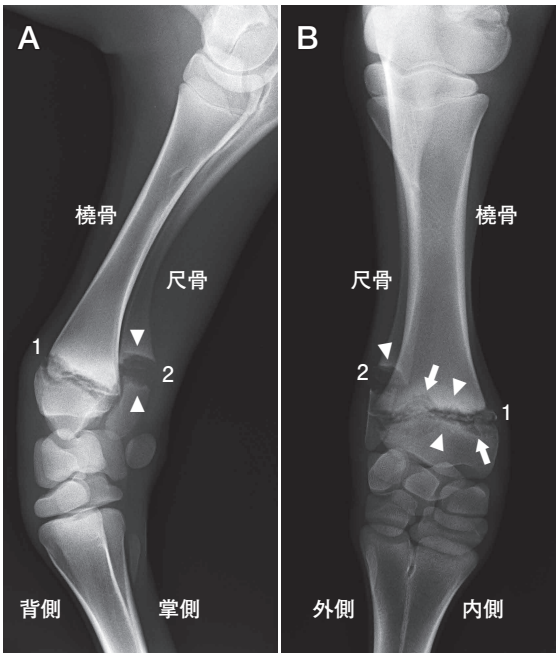

図2　図1の解説図

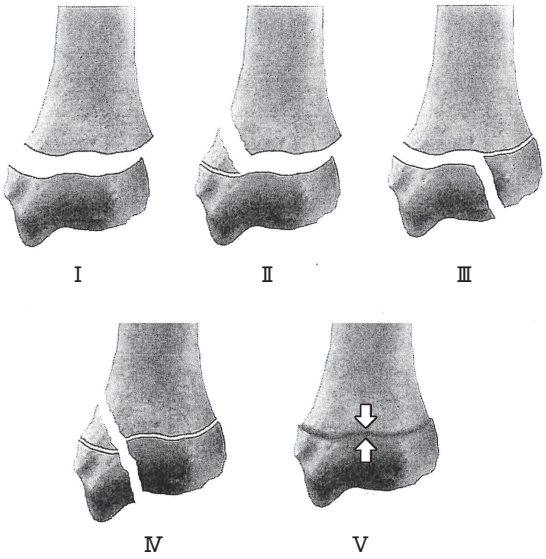

図３　骨端線損傷のSalter-Harris分類
Ⅰ：骨端線離開型
Ⅱ：骨端線―骨幹端型
Ⅲ：骨端線―骨端型
Ⅳ：骨端線―骨端―骨幹端型
Ⅴ：骨端線圧挫型
（Textbook of Veterinary Diagnostic Radiology, sixth editionより引用改変）

図４　中足骨遠位骨端線離開後の遷延治癒骨折のＸ線撮影像
７カ月齢育成牛の骨折約２カ月後のＸ線撮影像（図１の症例とは異なる）

幼齢動物の骨端線損傷の分類として最もよく用いられるのがSalter-Harris分類（図３）であり，この分類がその後の治療方針や予後に影響することが知られている．

質問２に対する解答と解説：

Salter-Harris分類では一般にⅠ型とⅡ型は予後良好であり，Ⅲ，Ⅳ，Ⅴ型は予後不良といわれる．近年，牛の臨床においても骨折治療として内固定や創外固定が選択される場合もあるが，基本的にはギプス等による外固定が主流である．本症例のように骨端線損傷の症例では，外貌や触診等においては四肢の明らかな形態異常や軋轢音，異常な運動性など骨折とただちに診断し得る場合が少なく，骨折としての治療開始が遅れる場合が多い．骨折に対する外固定の基本は骨折部から遠位の肢端までの固定と，これに続く骨折部の近位関節の固定である．このためしばしばトーマススプリントにより患肢全体を固定する方法が適用される．

前述のように骨折との診断に至らず，骨折部の固定が行われなければ骨端線の損傷は進行し，特に尺骨遠位骨端線損傷では骨成長の停止に伴う変形が後遺され，場合によっては図４のように骨折部周囲に多量の仮骨形成が認められながら骨折断端の癒合が認められない状態となる．

子牛のような幼齢動物の跛行診断に際しては，骨端線損傷を類症鑑別リストに入れて早期にＸ線撮影検査を実施することが重要である．

キーワード：子牛，骨折，骨端線離開，成長板

※次号は，小動物編の予定です