

分子生物学的手法を用い *Streptococcus canis* による 感染性心内膜炎と診断した犬の1症例

田川道人^{1),2)} 大橋英二³⁾ 本村絹代⁴⁾ 千葉史織⁴⁾ 堀内雅之⁴⁾

三好雅史¹⁾ 猪熊 壽¹⁾ 松本高太郎^{1)†}

1) 帯広畜産大学臨床獣医学研究部門 (〒080-8555 帯広市稲田町西2線11)

2) 北海道大学臨床獣医学分野先端獣医療学教室 (〒060-0818 札幌市北区北18条西9)

3) 北海道 開業 (あかしや動物病院: 〒089-0535 中川郡幕別町札内桜町112-2)

4) 帯広畜産大学基礎獣医学研究部門 (〒080-8555 帯広市稲田町西2線11)

(2015年1月23日受付・2015年9月18日受理)

要 約

10歳の雄の雑種犬が、3週間前から持続する発熱及び元気消失を主訴に帯広畜産大学動物医療センターを受診した。心雑音及び心エコー検査において僧帽弁の疣贅物が確認され、抗生物質等により加療したが、第7病日より心不全の悪化を認め、第10病日に肺水腫により斃死した。病理解剖では、軽度の心拡大及び僧帽弁における多中心性疣贅物が認められた。血液培養検査では、*Staphylococcus haemolyticus* が検出されたが、疣贅物を用いたPCR検査では *Streptococcus canis* と100%一致する塩基配列が得られた。血液培養分離菌はコンタミネーションであった可能性が高く、本症例の心内膜炎は *Streptococcus canis* によるものと考えられた。血液培養結果と実際の心内膜炎起因菌が異なる場合があることを考慮する必要がある。——キーワード：心内膜炎，PCR，*Streptococcus canis*。

-----日獣会誌 68, 703~707 (2015)

感染性心内膜炎とは、感染性因子によって傷害された心内膜表面に血小板、フィブリン等からなる疣贅物が形成される疾患であり、犬における発生率は0.05~6.6%とされる [1]。皮膚、口腔、尿路感染などによる持続的、または一時的な菌血症が発症の引き金となる [2]。本疾患は弁膜の破壊から、うっ血性心不全を引き起こすとともに、多彩な臨床症状を呈し、不明熱の原因の一つにあげられる [2, 3]。これまで犬の心内膜炎の起因菌として、*Streptococcus* 属、*Staphylococcus* 属、*Escherichia coli*、*Bartonella* 属、*Corynebacterium* 属などが報告されている [4]。本疾患の診断において、血液培養による起因菌の検出は最も重要といえるが、先行する抗生物質投与に起因する偽陰性や、皮膚常在菌等のコンタミネーションによる偽陽性がしばしば発生し、その検出感度、特異性は十分ではない [4, 5]。人医療では血液培養が陰性の場合、外科的に摘出した疣贅物を用いて Polymerase chain reaction (PCR) 検査を行うことが推奨されており [6]、高い感度で病原体を検出できることが

報告されている [7-9]。今回、不明熱として受診し、各種臨床検査及び病理解剖所見にて感染性心内膜炎と診断、起因菌をPCR検査で同定した犬の症例に遭遇したため、その概要を報告する。

症 例

症例は10歳、雄、体重11.5kgの雑種犬で、2週間前より持続する元気消失を主訴に近医を受診した。その際、体温40.5℃と発熱が認められ抗生物質にて加療を受けた。いったんは良好化したものの再度体調の悪化を認め、近医受診の7日後、帯広畜産大学動物医療センターを紹介受診した。

初診時(第1病日)の身体検査では、体温39.4℃、やや削瘦しており、可視粘膜及び体表リンパ節に異常はみられなかった。心拍数は138回/分であり、左心尖部を最強点とする Levine III/VI の全収縮期雑音を聴取した。血液検査では、白血球数の増加、左方移動 (24,800/ μ l, St: 744, Seg: 21,824, Lym: 992,

† 連絡責任者：松本高太郎 (帯広畜産大学臨床獣医学研究部門)

〒080-8555 帯広市稲田町西2線11 ☎・FAX 0155-49-5372 E-mail: kmatsumoto@obihiro.ac.jp

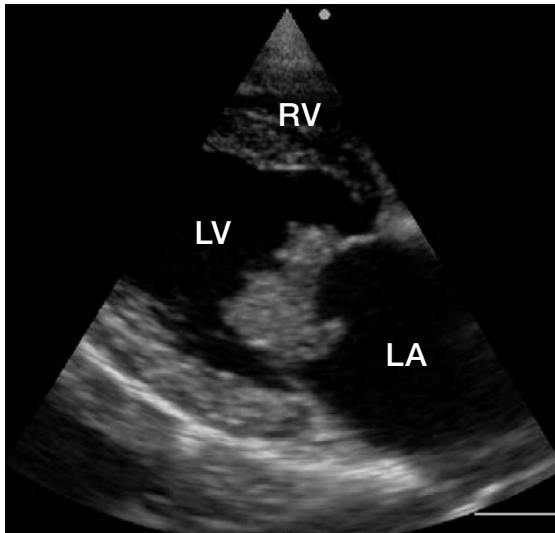


図1 右傍胸骨左室長軸断面
僧帽弁前尖、後尖ともに疣贅物を認める。

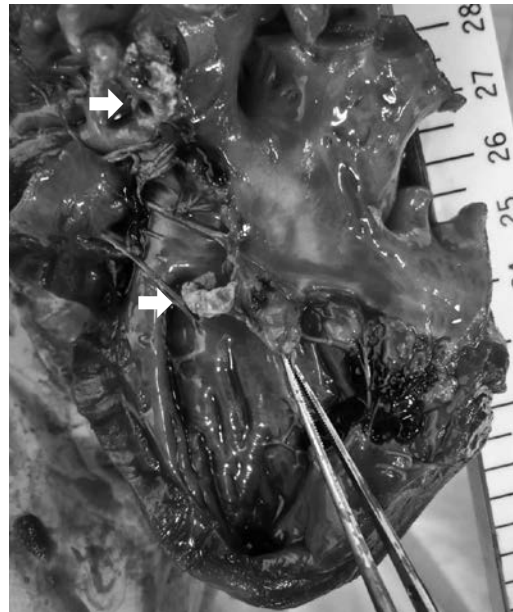

図3 僧帽弁にみられた疣贅物 (矢印)

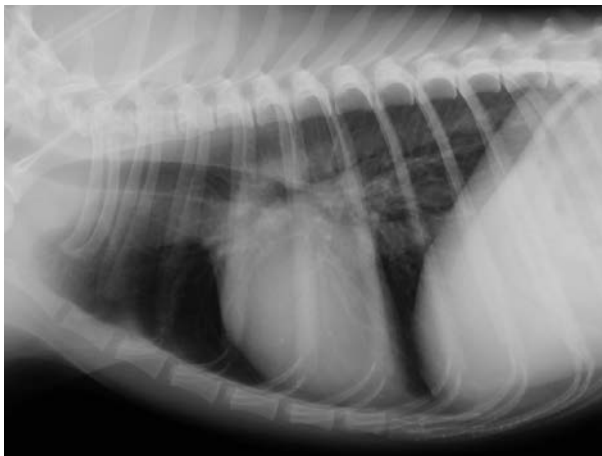


図2 症例の胸部X線右側臥像
左心房の軽度拡大を認めるものの明らかな心拡大は認められない。

Mono : 1,240), 重度の血小板低下 ($14,000/\mu\text{l}$), Alb の低下 (1.8g/dl), AST (91IU/l), ALP (472IU/l) 及び CRP (3.85mg/dl) の増加がみられた。超音波検査では、Bモード法により僧帽弁前尖に $0.9 \times 0.6\text{cm}$ 、後尖に $1.8 \times 1.6\text{cm}$ の疣贅物が確認され (図1)、カラードプラ法にて左心房内に逆流がみられた。なお、その他の弁に異常はみられなかった。胸部X線検査では軽度の左心房拡大を認めたものの、脊椎心臓スコア (VHS) は10であり顕著な心拡大はみられなかった (図2)。また、心電図検査において異常は認められなかった。

治療及び経過

各種検査所見から本症例を感染性心内膜炎と仮診断し、血液培養検査結果に先行しエンロフロキサシン (5mg/kg SID 、犬・猫用バイトリル 2.5% 注射液、バ

イエル薬品(株, 東京), アンピシリンナトリウム (30mg/kg BID 、ビクシリン注射用 1g 、Meiji Seika ファルマ(株, 東京), ファモチジン (1mg/kg SID 、ガスター注射液 10mg 、アステラス製薬(株, 東京) 及び低分子ヘパリン (20IU/kg/h 持続点滴、フラグミン 静注 $5,000$ 単位/ 5ml 、キッセイ薬品工業(株, 長野) を併用し治療を行った。第2病日には正常体温となり、食欲も回復した。

しかし、第7病日より呼吸数の増加 (72 回/分) 及び肺音粗朧が聴取され、胸部X線検査において肺野パターンを認めたことから、うっ血性心不全に伴う肺水腫と診断した。前述の抗生物質に加え、酸素吸入、利尿剤 (フロセミド) (1mg/kg 適宜追加投与、フロセミド注 20mg 「タイヨー」、テバ製薬(株, 愛知)、気管支拡張剤 (アミノフィリン) (5mg/kg BID 、ネオフィリン注 250mg 、エーザイ(株, 東京) 及び ACE 阻害剤 (塩酸テモカプリル) (0.1mg/kg SID 、エースワーカー錠 2、ノバルティスアニマルヘルス(株, 東京) により治療を行ったが、治療反応に乏しく、第9病日にピモベンダン (0.2mg/kg BID 、ベトメディン 5mg 、ベーリンガーインゲルハイムジャパン(株, 東京) を追加したものの、呼吸不全により第10病日に斃死した。

病理所見

第10病日に実施された病理解剖学的検査では、心臓は軽度に肥大し、僧帽弁前尖、後尖ともに $1.0 \times 0.5 \times 0.5\text{cm}$ 大の疣贅物が付着していた (図3)。他の心弁膜に異常は認められなかった。肺は水腫状を呈し、気管内は赤色泡沫状の分泌物が充満していた。また、左腎臓では局所にくさび状の梗塞がみられ、前立腺は肥大していた。その他、主要臓器に明らかな異常は認められなかつ

た。組織学的には、疣贅物は炎症細胞及びフィブリン塊によって構成されており、グラム染色によりグラム陽性球菌が確認された。肺では肺胞腔内への好中球を主体とする軽度から中等度の炎症細胞浸潤、局所性の肺胞腔内への漿液成分の析出が観察された。左腎臓では肉眼所見に一致してくさび型の壊死巣が観察され、同部周囲の血管には炎症細胞を混じた血栓が複数認められた。右腎臓及び肺においても同様の血栓が観察された。

細菌学的検査

血液培養検査は第2病日に行われた。血液培養用ボトル（日本ベクトン・ディッキンソン(株)、東京）を用い37℃ 1週間培養した後、好気培養のボトルのみ菌の発育が認められたため、その培地をトリプチケースソイ5%羊血液加寒天培地に塗布し37℃で24時間培養した。その結果、強い溶血を示すグラム陽性球菌を認め、市販の試薬（BD BBLCRYSTAL GP 同定検査試薬、日本ベクトン・ディッキンソン(株)、東京）を用いて *Staphylococcus haemolyticus* と同定した。一方、剖検時に得られた疣贅物をチョコレート寒天培地、血液寒天培地、BTB乳糖加寒天培地、及びマンニット食塩寒天培地を用い38℃ 48時間で継続培養を行ったが、有意な菌は検出されなかった。そこで、疣贅物から直接DNAを抽出し、PCR法 [10] により細菌の16S rRNA 遺伝子の検出を行ったところ、*Streptococcus canis* (Genbank accession No. EU075056) と100%一致する塩基配列が得られた。

考 察

感染性心内膜炎の診断には血液培養検査が重要といえるが、偽陰性及び偽陽性がしばしば問題となる [4, 5]。医学領域では、心内膜炎の治療法として心弁膜形成術が選択される場合があり、外科的に摘出した疣贅物を用いたPCR検査が可能とされる [6]。一方、獣医臨床において、PCRを用いた心内膜炎起因菌の同定に際しては *Bartonella* 属細菌の検出が主目的であり、*Streptococcus canis* の検出は一般的ではない [11]。また、末梢血液を用いたPCR法による病原体の検出は、血液培養と同等の感度であったとされる [12]。

今回、第2病日に行われた血液培養において *Staphylococcus haemolyticus* が検出された。本菌は皮膚や粘膜に存在する常在菌であり、人の心内膜炎起因菌の一つとして報告されている [13]。一方、同菌は犬では皮膚病変からまれに検出されるのみであり [14, 15]、心内膜炎での報告はない。また、血液培養検査は外部の検査センターに委託したため、検出された菌の発育状況は不明であり有意なものかどうか判断することは困難であった。そこで血液培養結果がコンタミネーションであった

可能性を考慮し、病理解剖時に得られた疣贅物を用いたPCR検査を行ったところ、*Streptococcus canis* と100%一致する塩基配列が得られた。*Streptococcus canis* は犬の感染性心内膜炎において検出される一般的な細菌である [4]。また、血液培養よりも高感度に病原体を検出可能なPCR検査において検出されたことを考慮すると、本症例の心内膜炎は *Streptococcus canis* に起因したものと推測された。培養検査により通常みられない菌種が検出された場合、コンタミネーションに起因したものである可能性を考慮するとともに、検出された細菌の発育状況を確認することで有意な検出かどうかを判断する必要がある。血液培養検査は、やや煩雑であり動物への侵襲も少なくないが、その手技の簡略化はコンタミネーションを増加させる [16]。コンタミネーションは感受性薬剤の選択を困難にすることから、血液培養検査は厳密に行うべきである。また、組織学的には疣贅物中にグラム陽性球菌が観察されたもののごく少数であり、疣贅物の細菌培養検査では有意な菌は検出されなかった。本症例は長期的な抗生物質投与を受けており、細菌量が血液及び組織培養検査の検出限界以下まで低下していた可能性がある。培養検査は実際の心内膜炎起因菌を反映しない場合があることを考慮し、剖検を行うことが可能であった場合、起因菌の同定には疣贅物を用いたPCR検査が有用である。現在、獣医学領域においても心弁膜の置換または形成術が技術的に可能である [17]。感染している細菌種によって選択する治療薬及び症例の予後が異なることが報告されている [4, 18]。今後、心内膜炎の治療法として弁置換術が選択可能となった場合、人医療同様、起因菌同定には外科的に摘出した疣贅物を用いたPCR検査を併用することで、治療法の決定と予後判断を行うことが可能となる。

皮膚、口腔、尿路感染や外科手術に起因する菌血症が、本疾患の発生に関連するとされる [2]。今回疣贅物から検出された *Streptococcus canis* は、口腔内や肛門部から一般的に検出される細菌である [19]。本症例は歯石の付着がみられたものの軽度であり、他の臓器においても心内膜炎と関連する感染巣は認められなかったことから、心内膜炎の発症要因は不明であった。

本症例は抗生物質治療に良好に反応し、いったんは状態の改善が得られたものの、第7病日より急速に心不全兆候が発現、肺水腫を呈し斃死した。病理解剖時にみられた疣贅物は、初診時の心エコー検査で確認されたものと比較し半分程度の大きさであった。治療経過中に疣贅物が一部崩壊したことで僧帽弁逆流量が急激に増加した可能性があり、そのことが急速に増悪した心不全の一要因となったものと推測された。感染性心内膜炎においては、急性の心不全を引き起こす可能性があることを考慮し、心エコー検査等により疣贅物及び逆流量を定期的に

確認することで心機能を正確に評価する必要があると考える。また、本症例は診断時に発熱、好中球増加症及び重度の血小板減少症を呈しており、凝固能検査は行っていないものの、敗血症に起因する播種性血管内凝固(DIC)に陥っていた可能性が考えられた。しかし、病理組織学的検査において両側腎臓、肺及び他の臓器において微小な線維素性血栓の多発は観察されておらず、DICが直接の死因となった可能性は低いものと考えられた。

犬の感染性心内膜炎はまれな心臓疾患であり、予後の改善には適切な抗生物質投与と併発疾患への対応が重要となる。本症例は初期治療に良好に反応し、経験的に選択した抗生物質が効果を示したといえる。しかしながら、血液培養結果と実際の心内膜炎起因菌が異なる場合があり、抗生物質の選択には症例の治療反応を含めた総合的な判断が必要である。今後、症例の蓄積を進め、診断と治療法を確立することが必要である。

最後に、本稿の作成にあたってご指導いただいた帯広畜産大学基礎獣医学研究部門の古林与志安教授に深謝する。

引用文献

- [1] Peddle G, Sleeper MM : Canine bacterial endocarditis: a review, *J Am Anim Hosp Assoc*, 43, 258-263 (2007)
- [2] Ware WA : Infective endocarditis, *Small Animal Internal Medicine*, 4th ed, Nelson RW, Couto CG, ed, 121-127, Mosby, St Louis (2009)
- [3] Sykes JE, Kittleson MD, Chomel BB, MacDonald KA, Pesavento PA : Clinicopathologic findings and outcome in dogs with infective endocarditis: 71 cases (1992-2005), *J Am Vet Med Assoc*, 228, 1735-1747 (2006)
- [4] Sykes JE, Kittleson MD, Pesavento PA, Byrne BA, MacDonald KA, Chomel BB : Evaluation of the relationship between causative organisms and clinical characteristics of infective endocarditis in dogs: 71 cases (1992-2005), *J Am Vet Med Assoc*, 228, 1723-1734 (2006)
- [5] 福島 潮, 岡野昇三, 吉田真由美, 渡辺綾子, 樋口誠一, 高瀬勝晤 : 心内膜炎に併発した犬の腹部大動脈血栓症の1例, *日獣会誌*, 54, 122-125 (2001)
- [6] Gould FK, Denning DW, Elliott TS, Foweraker J, Perry JD, Prendergast BD, Sandoe JA, Spry MJ, Watkin RW, Working Party of the British Society for Antimicrobial Chemotherapy : Guidelines for the diagnosis and antibiotic treatment of endocarditis in adults: a report of the Working Party of the British Society for Antimicrobial Chemotherapy, *J Antimicrob Chemother*, 67, 269-289 (2012)
- [7] Takemura T, Tanabe M, Onishi K, Yamazato S, Nakamura A, Onda K, Wada H, Shimpo H, Nobori T, Ito M : Molecular diagnosis of prosthetic valve endocarditis with aorto-right atrial fistula, *Int J Cardiol*, 135, e13-e15 (2009)
- [8] Leli C, Moretti A, Pasticci MB, Cenci E, Bistoni F, Mencacci A : A commercially available multiplex real-time PCR for detection of pathogens in cardiac valves from patients with infective endocarditis, *Diagn Microbiol Infect Dis*, 79, 98-101 (2014)
- [9] Grijalva M, Horváth R, Dendis M, Erný J, Benedík J : Molecular diagnosis of culture negative infective endocarditis: clinical validation in a group of surgically treated patients, *Heart*, 89, 263-268 (2003)
- [10] Weisburg WG, Burns SM, Pelletier DA, Lane DJ : 16S ribosomal DNA amplification for phylogenetic study, *J Bacteriol*, 173, 697-703 (1991)
- [11] Ohad DG, Morick D, Avidor B, Harrus S : Molecular detection of *Bartonella henselae* and *Bartonella koehlerae* from aortic valves of Boxer dogs with infective endocarditis, *Vet Microbiol*, 141, 182-185 (2010)
- [12] Meurs KM, Heaney AM, Atkins CE, DeFrancesco TC, Fox PR, Keene BW, Kellihan HB, Miller MW, Oyama MA, Oaks JL : Comparison of polymerase chain reaction with bacterial 16s primers to blood culture to identify bacteremia in dogs with suspected bacterial endocarditis, *J Vet Intern Med*, 25, 959-962 (2011)
- [13] Falcone M, Campanile F, Giannella M, Borbone S, Stefani S, Venditti M : *Staphylococcus haemolyticus* endocarditis: clinical and microbiologic analysis of 4 cases, *Diagn Microbiol Infect Dis*, 57, 325-331 (2007)
- [14] Kern A, Perreten V : Clinical and molecular features of methicillin-resistant, coagulase-negative staphylococci of pets and horses, *J Antimicrob Chemother*, 68, 1256-1266 (2013)
- [15] Schwarz S, Cardoso M : Molecular cloning, purification, and properties of a plasmid-encoded chloramphenicol acetyltransferase from *Staphylococcus haemolyticus*, *Antimicrob Agents Chemother*, 35, 1277-1283 (1991)
- [16] Min H, Park CS, Kim DS, Kim KH : Blood culture contamination in hospitalized pediatric patients: a single institution experience, *Korean J Pediatr*, 57, 178-185 (2014)
- [17] Uechi M : Mitral valve repair in dogs, *J Vet Cardiol*, 14, 185-192 (2012)
- [18] Macdonald K : Infective endocarditis in dogs: diagnosis and therapy, *Vet Clin North Am Small Anim Pract*, 40, 665-684 (2010)
- [19] Devriese LA, Cruz Colque JI, De Herdt P, Haesebrouck F : Identification and composition of the tonsillar and anal enterococcal and streptococcal flora of dogs and cats, *J Appl Bacteriol*, 73, 421-425 (1992)

Molecular Diagnosis of Infective Endocarditis Caused by *Streptococcus canis* in a Dog

Michihito TAGAWA^{1,2)}, Eiji OHASHI³⁾, Kinuyo MOTOMURA⁴⁾, Shiori CHIBA⁴⁾,
Noriyuki HORIUCHI⁴⁾, Masahumi MIYOSHI¹⁾, Hisashi INOKUMA¹⁾
and Kotaro MATSUMOTO^{1)†}

1) *Department of Clinical Veterinary Science, Obihiro University of Agriculture and Veterinary Medicine, Inada-cho, Nishi 2-11, Obihiro, 080-8555, Japan*

2) *Department of Veterinary Clinical Science, Hokkaido University, N18 W9, Kita-ku, Sapporo, 060-0818, Japan*

3) *Akashiya Animal Clinic, 112-2, Sakuramachi, Makubetsu, Nakagawa, 089-0535, Japan*

4) *Department of Basic Veterinary Science, Obihiro University of Agriculture and Veterinary Medicine, Inada, Obihiro, 080-8555, Japan*

SUMMARY

A 10-year-old male mixed breed dog was brought to the Veterinary Medical Center at Obihiro University because of continuing fever and depression for three weeks. A heart murmur and echocardiographic findings that revealed vegetation in the mitral valves were observed in the dog. Although antibiotics and other drugs were administered, the clinical symptoms of heart failure worsened on Day 7, and the dog died of pulmonary edema on Day 10. At the necropsy, a gross examination revealed mild cardiac dilatation and multifocal vegetations in the mitral valves. *Staphylococcus haemolyticus* had been detected by blood culture, while DNA fragments with 100 % similarity to *Streptococcus canis* were detected by PCR and sequence analysis using the vegetation. It was thought that the result of the blood culture was more likely to be contamination, and molecular techniques revealed that the infective endocarditis in the case was caused by *Streptococcus canis*. It was necessary to consider that the bacterium which causes infective endocarditis might be different from that cultured from blood. — Key words : endocarditis, PCR, *Streptococcus canis*.

† *Correspondence to : Kotaro MATSUMOTO (Obihiro University of Agriculture and Veterinary Medicine)
Inada-cho, Nishi 2-11, Obihiro, 080-8555, Japan
TEL · FAX 0155-49-5372 E-mail : kmatsumoto@obihiro.ac.jp*

J. Jpn. Vet. Med. Assoc., 68, 703 ~ 707 (2015)