獣医師生涯研修事業のページ

このページは，Q＆A形式による学習コーナーで，小動物編，産業動物編，公衆衛生編のうち1編を毎月掲載しています．なお，本ページの企画に関するご意見やご希望等がありましたら，本会「獣医師生涯研修事業運営委員会」事務局（TEL：03-3475-1601）までご連絡ください．

Q＆A　小動物編

症　例：ラブラドール・レトリバー，6歳，未避妊雌，体重22.0kg（図1）．

主　訴：2週間前から徐々に元気消沈し，食欲不振，多飲，多尿がみられるようになった．数秒間の失神が複数回確認された．

一般身体検査：体温38.1℃，心拍数72/分．聴診や触診では特記すべき異常はみられなかった．

心電図検査：心電図検査では徐脈や不整脈は認められなかった．

血液検査：軽度の非再生性貧血（PCV 30%），血小板減少（$141\times10^3/\mu l$），著しい高蛋白血症（10.5g/l），高カルシウム血症（14.3mg/dl）が認められた．追加で実施した血清蛋白電気泳動では図2の結果が得られた．

X線検査：胸腔内，腹腔内には特記すべき異常は認められなかったが，腰椎の棘突起に打ち抜き像（パンチアウト像）が認められた（図3）．

質問1：本症例の暫定診断名を述べよ．

質問2：次に実施すべき検査法を述べよ．

質問3：本症例に対する適切な治療法を述べよ．

図1　症例の状態

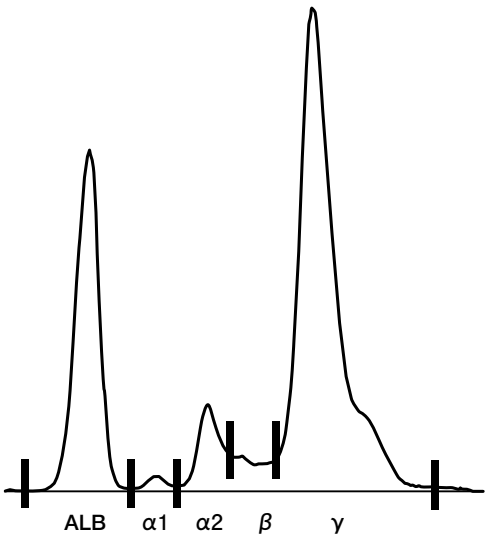

図2　血清蛋白電気泳動結果

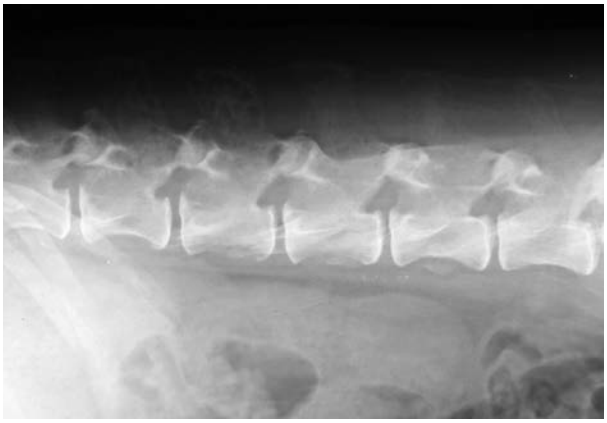

図3　X線検査結果

（解答と解説は本誌103頁参照）

解　答　と　解　説

質問１に対する解答と解説：

臨床症状，高ガンマグロブリン血症，高カルシウム血症，脊椎の打ち抜き像から，多発性骨髄腫が最も疑われる．

多発性骨髄腫の診断基準は，①骨髄中の形質細胞の増加（文献・研究者により10％以上～20％以上），②モノクローナルな高ガンマグロブリン血症，③特徴的な骨融解病変，④尿中ベンスジョーンズ蛋白陽性のうち，２項目を満たすことである．犬の尿中ベンスジョーンズ蛋白は，免疫電気泳動法で検査されており，動物用の検査機関に依頼できる．

質問２に対する解答と解説：

全身麻酔下で骨髄生検を実施する．本症例は，上記の診断基準のうち既に①及び③を満たしていたが，診断をより確定的にするために骨髄吸引生検を実施した．その結果，骨髄中の有核細胞のうち80％程度が形質細胞であり（図4），多発性骨髄腫と確定診断された．

質問３に対する解答と解説：

犬の多発性骨髄腫の第一選択治療は，メルファランとプレドニゾロンによる化学療法である．メルファランは最初の10日は0.1mg/kgを１日１回経口投与し，その後は0.05mg/kgを１日１回経口投与する．プレドニゾロンの初期用量は0.5mg/kgの１日１回経口投与とし，寛解中は0.5mg/kgを２日に１回投与する．メルファランが無効の症例や，治療中に耐性が生じた症例では，メルファランをクロラムブシル，シクロフォスファミド，ビンクリスチンなどに変更する．犬の多発性骨髄腫はこれらの化学療法に対して比較的反応が良く，90％程度の症例が完全寛解または部分寛解に至る．犬の多発性骨髄腫の生存期間中央値は540日とされている．

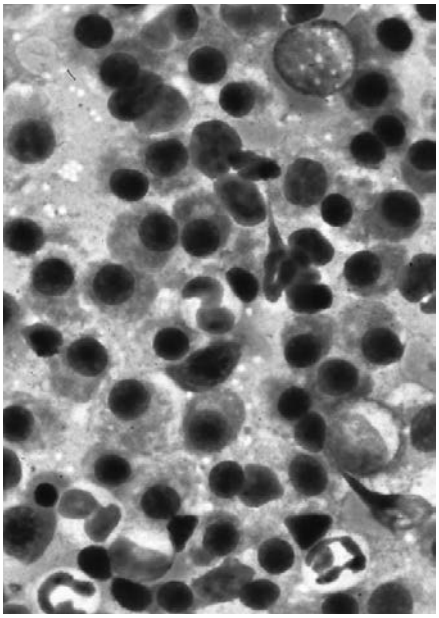

図４　骨髄吸引生検結果

本症例では，診断時に血小板減少がみられ，骨髄中の正常細胞が乏しく，メルファランの副作用である骨髄抑制が危惧されたため，0.05mg/kgで投与を開始した．本症例はメルファランとプレドニゾロンによる化学療法によく反応し，700日以上生存した．寛解中には高蛋白血症が消失し，失神も起こさなかったことから，治療前の失神は過粘稠症候群によるものと考えられた．

キーワード：犬，多発性骨髄腫，診断

※次号は，公衆衛生編の予定です