獣医師生涯研修事業のページ

このページは，Q & A形式による学習コーナーで，小動物編，産業動物編，公衆衛生編のうち1編を毎月掲載しています．なお，本ページの企画に関するご意見やご希望等がありましたら，本会「獣医師生涯研修事業運営委員会」事務局（TEL : 03-3475-1601）までご連絡ください．

Q & A　小動物編

症例：7カ月齢のトイ・プードル，雌，体重4.8kg．3カ月齢時から両後肢の足先を擦って歩くという主訴で来院した．神経学的検査では，後肢の姿勢反応は正常であるものの，膝蓋腱反射は両後肢で亢進していた．図1(a～d)は本症例に実施した脊髄造影検査所見である．

質問1：診断名は何か．

質問2：治療法として適切な方法を述べよ．

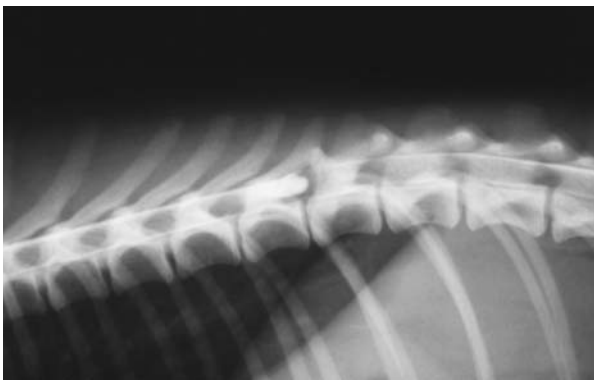

図1a　脊髄造影側面像

図1b　脊髄造影腹背像

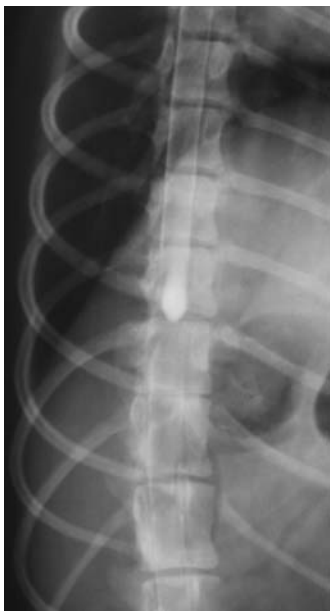

図1c　脊髄造影左斜位像

図1d　脊髄造影右斜位像

（解答と解説は本誌106頁参照）

解　答　と　解　説

質問1に対する解答：

脊髄クモ膜嚢胞

質問1に対する解説：

脊髄クモ膜嚢胞とは，頸髄や胸腰髄に生じる硬膜内髄外の嚢胞である．この嚢胞が脊髄を圧迫することにより，症例に不全麻痺あるいは麻痺を引き起こす．脊髄クモ膜嚢胞は大型犬では頸髄に，小型犬では胸腰髄に認められることが多いといわれている．

本疾患の確定診断は画像診断であり，脊髄造影検査で脊髄背側に涙滴状の造影剤の貯留像が描出される．MRI画像においてもT2−強調画像で同様の所見が得られる．

クモ膜嚢胞は，先天性奇形あるいは外傷や炎症により二次的に生じる．本症例では生後3カ月齢時より両後肢の不全麻痺を呈していたことから，先天性のクモ膜嚢胞と考えられた．

質問2に対する解答：

背側椎弓切除によるクモ膜嚢胞の造窓術（fenestration）あるいは造袋術（marsupialization）を行う．

質問2に対する解説：

造窓術は硬膜を切開し，嚢胞内に貯留している液体を除去後，嚢胞付着部の硬膜を一部切除したまま解放しておく方法である．造袋術とは，造窓後硬膜切開縁を骨膜や筋肉などの周囲組織に縫合し，硬膜を確実に解放しておく方法である．一般的に造袋術の方が再発を防げると考えられている（図2）．



図2　造袋術．体重9kgの柴犬のT11−12に生じたクモ膜嚢胞の手術所見（矢印はへこんだままの病変部）．硬膜の切開縁は5−0ナイロン糸で関節突起に付着した筋膜と骨膜に縫合した．その後，筋肉の癒着を防ぐため，脊髄背側に皮下脂肪をのせて創を閉鎖した．

本症例は小型犬であり，周囲椎弓部分の骨膜にナイロン糸をかけてみたものの，骨膜が薄く破れてしまうため，造窓術しかできなかった．本症例の術後経過は順調で，歩行時に足先を擦ることもなくなり，再発もしなかった．

キーワード：脊髄クモ膜嚢胞，脊髄造影検査，先天性脊髄疾患，造袋術

※次号は，公衆衛生編の予定です

【お詫びと訂正】

第66巻第1号（平成25年第1号）に掲載の平成23年度「修了証（獣医師生涯研修プログラム修了証）」交付者のうち，P32の「◎栃木県獣医師会」並びに「◎埼玉県獣医師会」の交付者名が誤っておりました．

正しくは以下のとおりですので，訂正してお詫び申しあげます．

◎栃木県獣医師会　寺内幸夫

◎埼玉県獣医師会　浅見　寿　五十嵐幸男　田坂邦安　小暮一雄　荒井　渉　諸角元二　玉村伯時　山田一樹　中村　滋　長谷川繁雄　井口俊彦　木村　透　杉田浩児　小川幸彦　金井慎人　清水彰彦