獣医師生涯研修事業のページ

このページは，Q & A形式による学習コーナーで，小動物編，産業動物編，公衆衛生編のうち1編を毎月掲載しています．なお，本ページの企画に関するご意見やご希望等がありましたら，本会「獣医師生涯研修事業運営委員会」事務局（TEL : 03-3475-1601）までご連絡ください．

Q & A 小動物編

症例：8歳齢，短毛雑種猫，雌避妊済み（1歳齢時に実施），体重3.8kg．毎年3種混合ワクチンの接種をしているが，ノミの寄生防除をしていない．2～3年前に実施したFIV，FeLVの検査結果は陰性であった．屋内飼育であるが，ときどき庭に出ることがある．他の同居動物はいない．飼い主は，中高年のご夫婦で，子供はいない．2カ月齢から飼育しているが，これまでに大きな環境の変化はない．既往症なし．

現病歴：来院の4～5日前，頸部ならびに上半身をしきりに舐めていることに気付いた．皮膚に目立った症状はなかったが，掻いたり舐めたりしないように首に木綿のバンダナを巻いた．8月中旬の初診時当日，前胸部に大きな脱毛部を発見したとのことであった．

身体検査所見：元気・食欲はあり，体温，心拍数，呼吸数および排尿・排便に異常を認めなかった．

皮膚病変：病変部は2カ所で，前胸部から上腕内側にかけての範囲に境界明瞭な脱毛病変がみられ，脱毛部は不整形地図状の紅斑性病変でその一部はやや表面が湿潤で光沢を呈していた（図1a，b）．一部には脱色素を伴う病変が認められた．左側頸部の脱毛病変は，親指大の不整形で，中央に数個の痂疲を認めた．耳介，パッド，爪，粘膜，皮膚粘膜境界部には異常は認められなかった．

臨床検査所見：

検便結果：陰性

血液検査結果：

RBC 725 × $10^4/\mu l$，WBC 15,200/μl（リンパ球4,500/μl，好中球9,400/μl，好酸球1,300/μl），HGB 10.3g/dl，HCT 29.6％

質問1：本症例の初診時の皮膚科学的検査（瘙痒性皮膚疾患のミニマムデータベース）として，最も情報を得られると思われる検査の組み合わせはどれか．

1. ノミ採りくしによる検査
2. ウッド灯試験
3. 皮膚生検
4. 直接鏡検
5. 細菌培養／真菌培養
6. 薬剤感受性検査
7. アレルギー検査

a 1，2，3	**b** 1，2，4	**c** 2，3，4
d 3，4，5	**e** 5，6，7	

質問2：トリコグラムの所見では，被毛断端がブラシ状を呈する裂毛が多数認められ，脱毛は自己誘発性であることが強く疑われた．さらに，病変部の直接押捺標

図1　初診時病変

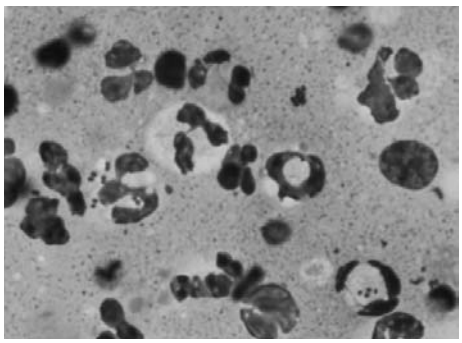

図2　病変部の直接塗抹標本

本の細胞診（図2）では，細胞内球菌が認められた．本症例のプロフィール・病歴・身体検査所見ならびに，これらの皮膚科学的検査結果を総合的に考慮したうえで，鑑別診断として最も適切な組み合わせはどれか．

1．ノミアレルギー性皮膚炎
2．アトピー性皮膚炎・食物不耐性
3．昆虫刺咬過敏症
4．心因性脱毛症
5．外部寄生虫性皮膚疾患（疥癬・耳ヒゼンダニ症・ツツガムシ病・ツメダニ症・*Demodex gatoi*）
6．皮膚糸状菌症

a 1，2	**b** 2，3	**c** 3，4
d 4，5	**e** 5，6	

質問3：本症例の診断を導く処置として，最も適切な記述の組み合わせはどれか．

a．抗生物質を投与し，抗原特異的IgE検査を実施し，強烈な痒みに対してステロイド剤を単発で投与する．猫を屋外に出さない．
b．抗菌シャンプーで体表を十分に洗い，フィプロニルの外用ならびに抗生物質軟膏を外用し経過を観察する．
c．直ちに皮膚生検を実施し，結果が得られるまでの間は抗生物質と抗ヒスタミン剤を内服し，エリザベスカラーで脱毛部の増悪を防ぐ．
d．食物を低アレルゲン食に変更し，痒みに対する反応を観察する．
e．a～dのすべてを実施する．

（解答と解説は本誌752頁参照）

解　答　と　解　説

質問1に対する解答と解説：

正解：b

症例のプロファイルと身体検査から，皮膚病変を除いてはおおむね健康な成猫であることが伺える．脱毛を呈する疾患の診断的アプローチとして最も重要な点は，瘙痒の有無である．飼い主は，来院の数日前にしきりに頸部周囲を舐めているところを見ている．猫にとって過剰なグルーミングは痒みがあるときの主要な徴候であるが，日常的なグルーミングと痒みによる異常行動との鑑別が難しいことがある．

皮膚科学的検査の中で，直接鏡検は簡便でかつ多くの情報が得られるため必須の検査である．**一般に検査としては，抜毛して，毛根・毛幹部のトリコグラムを観察する検査，抜き取った被毛や病変部の落屑・痂疲を10％KOH溶液を滴下したスライドガラスの上に載せてカバーガラスをかけて観察する検査，病変部を鋭匙やメス刃で浅くまた深く掻爬し，掻爬物を10～15％KOH溶液またはミネラルオイルに浸して観察する検査がある．また，湿潤した病変部や痂疲下にスライドガラスを押しあて直接塗抹標本を作製し，細菌，真菌，角化細胞，浸出液の成分等を検索する．**瘙痒による自己誘発性の脱毛の場合は，毛周期のステージにかかわらず毛幹に多数の裂毛を認める．外部寄生虫寄生により過剰のグルーミングを繰り返している症例の場合，浮遊法による検便で，毛包虫，ツメダニ，ノトエデルス疥癬などが検出されることがある．脱毛病変では，初期の検査としてウッド灯試験も合わせて行う．猫では，原発性の膿皮症は非常にまれであり，著しい痒みに伴って細菌感染が発現している場合は，そのほとんどは続発性の膿皮症である．

質問2に対する解答と解説：

正解：b

本症例では，トリコグラム所見および塗抹標本の検査で球菌の貪食像が観察されていることから，強烈な瘙痒を伴う皮膚疾患に続発した膿皮症を発症していることが容易に想像できる．裂毛は，痒みの強い皮膚疾患の場合と心因性の問題を抱えている場合に認められる所見であるが，本症例の脱毛部位および生活環境についての問診所見から慢性的な大きなストレスに起因する問題とは考えにくい．また，ノミ採りくし検査，皮膚浅層・深層の掻爬標本の観察ならびに，抜毛検査の結果，さらに病変の部位や季節を考慮し外部寄生虫性皮膚疾患は除外診断できる．毛包虫*Demodex gatoi*の寄生は，非常に強い痒みを伴う皮膚炎を呈するので，掻把物の検査の際には，本症を疑い観察する必要がある．病変分布はノミアレルギー性皮膚炎にも合致しない．発症が急性であること，季節が夏であること，猫が屋外で過ごす機会があること，さらに脱毛部の脱色素病変を認めることから，病変部またはその周囲に何らかの強い刺激を受け，それに対し激しい過敏反応を呈したことが推測される．

質問3に対する解答と解説：

正解：a

好酸球の軽度増加とこれまでの検査所見から，何らかの過敏症に続発した膿皮症と診断される．基礎疾患として，何らかの急性の過敏症が最も疑われたが，アトピー性皮膚炎や食物不耐性も完全に否定できないため，過敏症の追跡調査ならびにステロイド剤投与する際の参考とするため，抗原特異的IgEの検査を実施した．猫においては抗原特異的IgE検査の際，健常な猫であっても，抗原に特異性のあるIgEが相当量検出されることがあるため，特異性に乏しいとされているが，アレルギー性皮膚疾患の場合，皮膚生検や皮内検査を用いても個々のアレルギー性皮膚疾患を確定診断することはできないため，検査の簡便性を考慮すれば抗原特異的IgEの検査は有意義である．本症例では36項目の抗原の中で蚊抗原にのみ強い陽性であったが他は陰性であった．初診時にはセフォベシン，プレドニゾロンを注射し，屋外に出さないよう指示し観察した．2週間後の再

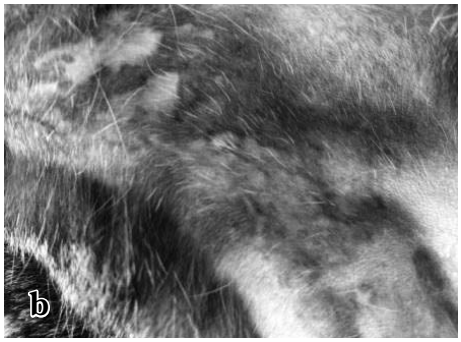

図3　2週間後の病変部

図4　4週間後の病変部

診時に症状は改善されていた（図3a，b）が，依然として瘙痒が続いていたため，IgE検査の結果を参考にして，酢酸メチルプレドニゾロンを注射した．さらに2週間後の再診時には皮膚病変は治癒し瘙痒徴候も消褪した（図4a，b）．

キーワード：猫，脱毛，瘙痒，アレルギー

※次号は，公衆衛生編の予定です