資　料

全国食肉衛生検査所協議会病理部会研修会（第59回）における事例報告（Ⅱ）

長　田　久　光　　五十嵐　隆　雄†

全国食肉衛生検査所協議会病理部会事務局山梨県食肉衛生検査所
（〒406-0034　笛吹市石和町唐柏1028）

Proceedings of the Slide-Seminar held by National Meat Inspection Office Conference Study Group (59th) Part Ⅱ

Hisamitu OSADA and Takao IGARASHI †

Meat Inspection Office of Yamanashi Prefecture, 1028 Karakashiwa, Isawa-mati, Fuefuki-city, 406-0034, Japan

（2010年3月25日受付・2010年12月15日受理）

11　豚　の　肝　臓

〔片岡美那子（新潟県）〕

症例：豚（雑種），雌，約6カ月齢．

臨床的事項：異常を認めなかった．

肉眼所見：肝臓全域に粟粒大から直径2cm大の腫瘤が散在していた．これらの腫瘤はほぼ球形で肝臓実質との境界は明瞭であり，白色肉様で弾力があった．割面は膨隆し，一部で出血がみられた．肝リンパ節は直径3cm大に腫大し，やや脆弱であった．その割面は膨隆し，一部で充出血がみられた．腎臓は皮質を中心とした全域に粟粒大からえんどう豆大の腫瘤が散在していた．これらの腫瘤は暗赤色で割面は膨隆し，腎臓実質との境界は明瞭であった．その他の臓器に著変を認めなかった．

組織所見：肝臓の腫瘤部と周囲肝組織との境界は比較的明瞭であったが，結合組織などによる分画はなかった．腫瘤部にはクロマチンに富み，1個から数個の核小体を有する細胞質の乏しい類円形から多角形の細胞が増殖し，その間に変性，壊死した肝細胞や胆管細胞の遺残，小血管および出血を認めた．また増殖細胞が周囲の肝小葉間に浸潤している部位もあった．これらの増殖細胞は異型性が強く，核分裂像も多くみられた．腎臓の腫瘤部と周囲組織との境界は明瞭であったが被膜等は認められず，境界部に著しい出血がみられた．病変に一致して肝臓とほぼ同様の形態を有する細胞が増殖し，その間に尿細管や糸球体の残在，小血管および出血を認めた．免疫染色では増殖細胞はCD3陽性（DAKO），CD79α陰性（ニチレイ）を示した．

診断名：T細胞性リンパ腫

討議：肝臓と腎臓の腫瘤は転移巣であると考えられるので，肝リンパ節やその他のリンパ節の腫瘍細胞の検索をさらに詳細に行う必要がある．

12　牛　の　肝　臓

〔小林貴廣（大分県）〕

症例：牛（交雑種），去勢，2歳．

臨床的事項：食欲不振．一般畜として搬入．起立し，特に著変はなかった．

肉眼所見：肝臓は退色，腫大（約50×30cm）し，実質に微小な淡黄色の変色部が密発していた．脾臓は腫大（約90×30cm）し，割面は膨隆，固有構造が消失し，弾力性が強かった．心耳壁は肥厚し，乳白色，髄様の病変を認め，第四胃壁は肥厚し，割面は乳白色，髄様であった．膀胱壁も同様に肥厚し，粘膜面に出血があった．小腸の腸間膜付着部に淡黄白色の腫瘤を広範に認め，腹壁の腹膜下に乳白色の腫瘤が散在していた．その他，前胃，腸間膜リンパ節などの諸臓器のリンパ節は腫大，髄

† 連絡責任者：五十嵐隆雄（山梨県食肉衛生検査所）
〒406-0034　笛吹市石和町唐柏1028　☎055-262-6121　FAX 055-263-9528
E-mail : shokuniku@pref.yamanashi.lg.jp

† *Correspondence to : Takao IGARASHI (Meat Inspection Office of Yamanashi Prefecture)*
1028 Karakashiwa, Isawa-mati, Fuefuki-city, 406-0034, Japan
TEL 055-262-6121　FAX 055-263-9528　E-mail : shokuniku@pref.yamanashi.lg.jp

様化していた．

組織所見：肝臓の病変部では，腫瘍細胞は主として類洞内に認め，一部グリソン鞘内にも浸潤していた．腫瘍細胞は細胞質に乏しい中型のリンパ球様細胞で，核はクロマチンに富んでいた．免疫染色で，CD45R（LCT27A，VMRD）陽性，CD3（抗humanCD3（M），DAKO）陰性だった．他臓器の病変にも，大小不同，異型性に富むリンパ球様細胞（CD45R陽性）が浸潤，増殖していた．心臓残血の塗抹標本で大小不同の異型なリンパ球を多数認め，分裂像も散見された．各病変部のスタンプ標本で多数の大小不同，異型性に富むリンパ球様細胞を認めた．BLV抗体価は2,048倍で，PCR法ではBLVに特異的なバンドを検出した．

診断名：B細胞性リンパ腫

13　豚の腹腔内腫瘤

〔堤　隆至（埼玉県）〕

症例：豚（雑種），去勢，6カ月齢．

臨床的事項：病歴，生体所見ともに特記事項なし．

肉眼所見：肝臓全葉にわたって米粒大～胡桃大で，淡桃色～茶褐色，薄い被膜をもつ腫瘤が十数個認められた．最大腫瘤の割面は膨隆，やや抵抗感を有し，内部は結合組織で分画され，精巣の割面に類似していた．その他，脾臓臓側面，胃漿膜面，大網および横隔膜腹腔面に，肝臓の腫瘤より小型の腫瘤がみられた．

組織所見：肝臓の腫瘤と固有肝組織は結合組織により明瞭に分画されていた．腫瘤は腺管様構造とその間を埋める間質よりなっていた．腺管を構成する細胞は立方～円柱状で，核は円形～楕円形，クロマチン粗で，単層～重層に配列していた．間質では，ライディッヒ細胞に類似する，円形，ときに不整形で，エオジン好性の細胞質と，クロマチンに比較的富む円形～楕円形の核を有する細胞が観察された．腫瘤に接する肝小葉は圧迫され，変形していた．脾臓，胃，大網および横隔膜の腫瘤は，いずれも上記と同様の構造であった．

診断名：精巣の異所形成

討議：原因としては，去勢術失宜による精巣の腹腔内への播種，または胚期における原始生殖細胞の不完全な移行の2つが考えられた．精巣組織が各臓器の被膜下に存在している点，成熟分化した組織が各所へ播種し，ふたたびその構造を形成できるのかという点，播種した組織が血液供給を受けるまで腹腔内を移動し，生存できるのかという点が討議され，原因として発生異常の可能性が高いとされた．

14　牛の骨髄

〔佐賀由美子（富山県）〕

症例：牛（ホルスタイン種），雌，39カ月齢．

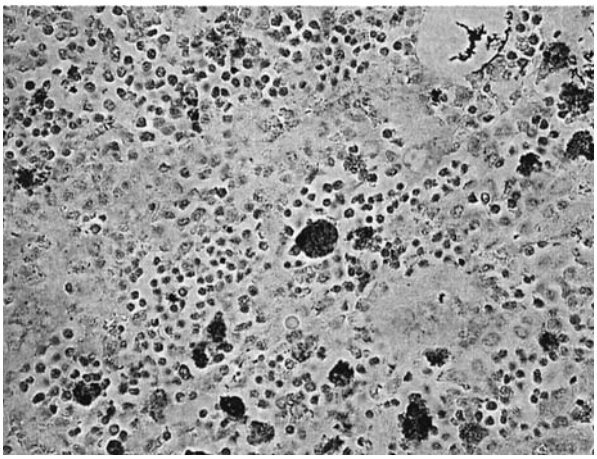

図2　顕著な赤芽球系造血を伴う高度ヘモジデリン沈着．褐色顆粒はベルリンブルーで陽性となった．（骨髄ベルリンブルー染色　×40）．（富山県食検出題）

臨床的事項：やや削痩し，乳房炎に罹患していた．

肉眼所見：骨および骨髄は全体が褐色を呈し，骨髄には，暗赤色の虫食い状の病巣を多数認めた．両側の腎臓は全体が黒褐色を帯び，肝臓はやや褐色を呈していた．下顎，浅頸，腎門，内腸骨および腸骨下リンパ節の割面には褐色病変が散在していた．骨髄に紫外線照射を行ったが，赤桃色の蛍光はみられなかった．

組織所見：骨髄の暗赤色病変部では，脂肪細胞が減少し，造血細胞が増加していた．特に，赤芽球系細胞が増加していた．また，褐色顆粒を貪食したマクロファージが多数みられた．腎臓では，多数の尿細管上皮細胞に褐色顆粒が沈着していた．脾臓およびリンパ節にも中～高度の褐色顆粒が沈着していたが，肝臓と肺の褐色顆粒の沈着は軽度であった．骨髄の褐色顆粒は，ベルリンブルー染色およびPAS染色にて陽性を示した（図2）．脾臓，リンパ節，肝臓および肺の褐色顆粒も同様の染色性を示した．腎臓の褐色顆粒は，ベルリンブルー染色では陰性，PAS染色で陽性となった．

診断名：顕著な赤芽球系造血を伴う高度ヘモジデリン沈着

15　牛の心臓の腫瘤

〔八重樫　良（秋田市）〕

症例：牛（黒毛和種），雌，176カ月．

臨床的事項：平成20年8月，食欲不振のため受診．腹腔内に脂肪壊死塊を触知した．その他，血液検査でピロプラズマが確認された．治療後，ピロプラズマは検出されなくなったが，腹腔内脂肪壊死塊はさらに増大し，腸間膜脂肪壊死症として，予後不良と診断され，同年9月，病畜として搬入された．

肉眼所見：左心房内に9×10×12cm大の淡黄白色，不整形の腫瘤が左房室弁上部，大動脈近傍を基部として

発生していた．腫瘤は弾力性に富み，割面は膨隆し，充実性で，石灰化巣や壊死巣が散在しており，特に中心部には出血が認められた．また，肝出血と肝壊死，腸間膜脂肪壊死，腹膜炎および舌根部筋肉に水腫が認められた．その他，腎臓の表面が粗造となり，不整形の白色部がみられ，斑状出血が散在していた．

組織所見：腫瘤と心筋との境界は結合組織により明瞭に分画されていた．また，腫瘍組織を取り囲むように膠原線維が増生していた．腫瘍細胞は束状，波状，渦巻状など多彩な配列を呈し，充実性に増殖していた．腫瘍細胞の細胞境界は不明瞭で，紡錘形細胞を主体とし，核は類円形～紡錘型で大小不同，核分裂像は認められなかった．アザン染色および鍍銀染色で腫瘍細胞間に入り込む膠原線維および，好銀線維を認めた．免疫染色ではS-100蛋白に強陽性およびビメンチンに陽性，α-SMA，デスミン，NSE，GFAP，CD34，クロモグラニンAはすべて陰性であった．

診断名：末梢神経鞘腫瘍

16　牛の胸腔内腫瘤

〔松尾康博（名古屋市）〕

症例：牛（黒毛和種），雌，31カ月齢．

臨床的事項：生体検査では，著変認められなかった．

肉眼所見：壁側および臓側胸膜面に，米粒大～鶏卵大の白色で光沢のある腫瘤が多発していた．割面では，腫瘤は白色，充実性で均質であった．肺実質内には同様の腫瘤は認められなかった．また，付属リンパ節など，その他臓器には著変はなかった．

組織所見：胸膜に認められた腫瘤は，円形～卵円形の核と好酸性の細胞質を有する中皮に類似する腫瘍細胞が，結合組織の増生を伴いシート状，索状，胞巣状あるいは腺管状に増殖していた．腫瘍細胞には軽度の核の大小不同，核仁の明瞭化，一部では二核の細胞もみられたものの異型性は低く，分裂像も少なかった．腫瘍細胞の細胞質にはPAS反応で弱陽性，アルシアンブルー染色で弱陽性を示す滴状物が散見された．免疫染色では腫瘍細胞はサイトケラチンAE1/AE3に陽性，ビメンチンに弱陽性を示した．臓側胸膜面に認められた腫瘤でも同様の腫瘍細胞の増殖が認められたが，組織学的にも肺実質内への浸潤はなかった．

診断名：中皮腫（上皮型）

討議：アルシアンブルー染色で腫瘍細胞の細胞質内にみられた滴状物は，その染色態度から，一般に中皮腫の腫瘍細胞表面にみられるヒアルロン酸とは異なっていた．また，PAS反応については細胞質内グリコーゲン顆粒ではないかという助言があった．

17　牛の胸腔内腫瘤

〔新井陽子（埼玉県）〕

症例：牛（ホルスタイン種），雌，92カ月．

臨床的事項：慢性鼓脹症との診断書が提出されたが，生体所見では，特に異常は認められなかった．

肉眼所見：第7頸椎と第1胸椎の間に乳白色～黄白色，やや硬固感を有するバレーボール大の最大腫瘤が認められた．腫瘤表面には凹凸があり，割面も同様の色調で，結合組織により不規則に分画され，内部は比較的充実性であった．第3～5胸椎，心冠部および胸部大動脈に沿ってもさまざまな大きさの同様の腫瘤が認められた．気管気管支リンパ節は鶏卵大に腫脹し，割面は充実性であった．

組織所見：腫瘤部には，弱好酸性の細胞質をもつ境界不明瞭な紡錘形細胞が密に増殖している部位と，細胞質に乏しい紡錘形～不整形の細胞が疎に増殖している部位が混在していた．密に増殖している部位では，腫瘍細胞は不規則に交錯する束状，渦巻き状およびタマネギ様に配列していた．腫瘍細胞には，核分裂像はほとんどみられなかったが，部位によっては，核の観兵式様配列が観察された．いっぽう，疎に増殖している部位では，腫瘍細胞間に多くの空隙を認めた．免疫染色では，S-100蛋白およびα-SMAは陰性，ビメンチンは陽性であった．胸椎，心臓および胸部大動脈に認められた腫瘤，気管気管支リンパ節は，いずれも同様の腫瘍細胞によって構成されていた．

診断名：悪性末梢神経鞘腫瘍

討議：S-100蛋白は陰性であったが，典型的な末梢神経鞘腫瘍の組織像であるとの助言があった．