資　料

全国食肉衛生検査所協議会病理部会研修会（第58回）における事例報告（Ⅲ）

海　老　原　成　光†

全国食肉衛生検査所協議会病理部会事務局東京都芝浦食肉衛生検査所
（〒108-0075　港区港南2-7-19）

Proceedings of the Slide-Seminar held by National Meat Inspection Office Conference Study Group (58th) Part Ⅲ

Shigemitsu EBIHARA†

Shibaura Meat Inspection Center, Tokyo Metropolitan Government
2-7-19 Kounan, Minato-ku, 108-0075, Japan

（2010年1月6日受付・2010年12月15日受理）

24　牛の脾臓と骨髄

〔原　祥子（兵庫県）〕

症例：牛（黒毛和種），雌，158カ月齢．

臨床的事項：健康畜として起立位で搬入され，特に著変は認めなかった．

肉眼所見：脾臓は長さ80cm，幅25cm，厚さ5cmと高度に腫脹していた．割面は暗赤色で膨隆し，白脾髄や脾柱は不明瞭であった．胸骨および多くの胸椎棘突起部の骨髄は暗赤色ゼリー状であった．リンパ節の腫脹はみられなかった．枝肉は退色し，肝臓内胆管で胆管炎を認めた．

組織所見：脾臓では，細胞質が豊かな，好酸性の，円形～類円形，あるいは不整形の細胞が，び慢性に増殖しており，脾臓の基本構造は消失していた．細胞の核はヘマトキシリンに濃染するものから，淡明なものまでさまざまで，大小不同があった．核分裂像や，切れ込みのある核も一部にみられた．また，髄外造血像もみられ，胸骨および胸椎棘突起部の骨髄では，多数の造血細胞の中に，一部，脾臓の腫瘍細胞と類似した細胞が増殖していた．脾臓と骨髄で増殖している細胞は，メチルグリーン・ピロニン染色，トルイジンブルー染色，PAS染色，アルシアンブルー染色で陰性であった．また，免疫染色で，リゾチーム，マクロファージ（HAM-56），CD79aは陰性で，CD3は陽性となった．

診断名：T細胞性リンパ腫

討議：細胞形態より組織球系の腫瘍も疑われた．BLV抗体は陰性で，T細胞性リンパ腫と診断されたが，脾臓と骨髄以外には病変がないことから，散発性牛白血病（子牛型，胸腺型，皮膚型）のどの型にも該当せず，珍しいのではないかという意見があった．

25　牛　の　肝　臓

〔遠藤裕美（岩手県）〕

症例：牛（ホルスタイン種），雌，7歳8カ月齢．

臨床的事項：両肢の股関節脱臼により起立不能となり，予後不良と診断され，病畜として搬入された．

肉眼所見：肝臓の全葉の漿膜面および割面に1～5cm大の不整形で，表面平滑な黒色斑が散在していた．黒色斑に硬結感はなく，結節形成もみられなかった．肺および心臓にも同様の黒色斑がみられた．

組織所見：肝臓ではおもにグリソン鞘および類洞に，黒色と褐色の色素顆粒を細胞質内に取り込んだ細胞が集積していた．この細胞の核は類円形で，核分裂像は認められなかった．肝細胞に異型性はなく，組織構造も正常であった．色素顆粒はほぼ均一な大きさで，球形を呈していた．いずれの色素顆粒もファンタナ・マッソン染色で黒色に染まり，過マンガン酸カリウム・シュウ酸漂白法で漂白された．肺では肺胞中隔に，心臓では心内膜

† 連絡責任者：海老原成光（東京都芝浦食肉衛生検査所）
〒108-0075　港区港南2-7-19　☎03-3472-5175　FAX 03-3450-6745
† *Correspondence to : Shigemitsu EBIHARA (Shibaura Meat Inspection Center, Tokyo Metropolitan Government)*
2-7-19 Kounan, Minato-ku, 108-0075, Japan
TEL 03-3472-5175　FAX 03-3450-6745

に，肝臓と同様の色素顆粒を細胞質に取り込んだ細胞の集積を認めた．

診断名：メラノーシス

26　牛の黒色色素沈着

〔知念おもと（熊本県）〕

症例：牛（ホルスタイン種），去勢雄，22カ月齢．

臨床的事項：生体検査で特に異常は認められなかった．

肉眼所見：黒色病変が，肺の胸膜面および割面に，小葉単位で数十カ所，モザイク状に認められた．心臓では心外膜面および心筋内に，2～5mm大の黒色病変が，数カ所ずつ，心内膜面には，直径約7～8cm大の最大の黒色病変が1カ所あった．肝臓では，横隔膜面の漿膜に，リンパ節では，深鼠径リンパ節と，外側腸骨リンパ節の被膜面にも，それぞれ直径2～5mm大の黒色病変が数カ所ずつ観察された．腰椎と仙椎の骨髄と，骨膜の腹側，背側，周辺の多裂筋にも，黒色病変が認められた．いずれの病変部にも腫瘤形成はなかった．

組織所見：肺では，肺胞の構造に異常はみられず，血管壁，小葉間結合組織の周囲，および肺胞上皮に，黒色色素顆粒を細胞質内に有する細胞がみられた．また，肺動脈の内膜の肥厚，および血栓の形成が認められた．心臓では，心内膜，心外膜，心筋の筋束間の筋周膜に，黒色色素顆粒を細胞質内に有する細胞が観察された．黒色色素は，過マンガン酸カリウム・シュウ酸漂白法で脱色された．いずれの組織においてもメラニン産生細胞の腫瘍化はみられず，周囲の組織構造に異常は認められなかった．

診断名：メラノーシス

27　牛の甲状腺の腫瘤2症例

〔大西栄二（香川県）〕

症例1：牛（ホルスタイン種），去勢雄，21カ月齢．

症例2：牛（ホルスタイン種），去勢雄，22カ月齢．

症例1，症例2はそれぞれ徳島県内のA農家，B農家で出生し，徳島県内のC農家で育成され，香川県内のD農家で肥育された後，出荷された．

臨床的事項：症例1，症例2ともに一般畜として搬入され，著変は認められなかった．

肉眼所見：症例1は甲状軟骨～気管軟骨周囲に左右対称に6×10cm大の赤褐色の腫瘤が認められた．症例2は甲状軟骨～気管軟骨周囲に左右対称に8×18cm大の赤褐色の腫瘤が認められ，腫瘤割面は灰色，充実性で，やや膨隆していた．

組織所見：症例1の甲状腺では，小葉内に立方状～円柱状の濾胞上皮細胞の増生がみられた．濾胞は大小不同で，多くはコロイドを内包していた．

症例2の甲状腺では，小葉内に立方状～円柱状の濾胞上皮細胞の増生がみられた．濾胞は大小不同で，内包するコロイドの量は，症例1に比べて乏しいものが多くみられた．

診断名：症例1　濾胞性甲状腺腫．症例2　実質性甲状腺腫．

討議：組織像の違いから診断名を決定した．

備考：その後，D農家から新たに出荷された2頭からも甲状腺腫がみつかり，履歴を調査したところ，香川県内で出生，肥育されたことから，D農家での飼養管理が原因と推測された．

28　牛の心臓腫瘤

〔佐藤孝志（埼玉県）〕

症例：牛（ホルスタイン種），雌，34カ月齢．

臨床的事項：生体検査時，特に異常はみられなかった．

肉眼所見：右心室中隔の乳頭筋に，7×10×5cm大の弾力を有する黄白色の腫瘤を認めた．腫瘤の表面は平滑で，光沢のある被膜に覆われていた．また，腫瘤の割面は膨隆し，乳白色～暗赤色を呈し，充実性であった．腫瘤と心筋との境界は比較的明瞭であった．

組織所見：腫瘤部では，紡錘形の腫瘍細胞が，索状，渦巻状，および錯綜する束状に配列して増殖していた．細胞の核は楕円形～紡錘形で，クロマチンは比較的疎であった．核分裂像や異型性は，ほとんどみられなかった．また，好酸性の細胞質をもつ大型の細胞も一部にみられた．腫瘤内には，大小さまざまな大きさの管腔が観察された．管腔は単層で扁平な核を有する血管内皮様細胞で内張りされていた．管腔を構成している細胞の中には，大型の核を有し，好酸性の細胞質をもつ細胞も散見された．紡錘形細胞の増殖部では，アザン染色により細胞質が赤染，PTAH染色により青染する筋原線維を認めた．

診断名：牛の心臓血管筋腫

29　豚の膵臓

〔佐賀由美子（富山県）〕

症例：豚（雑種），去勢雄，6カ月齢．

臨床的事項：生体検査で異常を認めなかった．

肉眼所見：膵臓周囲に限局して，帯黄緑色，透明の水腫を認めた．割面では膵臓周囲はゼリー状を呈し，無色透明の液体が少量漏出した．また，水腫は膵臓内の間質にも及んでいた．その他の臓器には著変を認めなかった．同農場より搬入された他の豚99頭には，同様の膵臓病変はみられなかった．

組織所見：膵臓周囲に赤血球や白血球をわずかに内包する高度の水腫を認めた．同様の水腫は，小葉間にも認

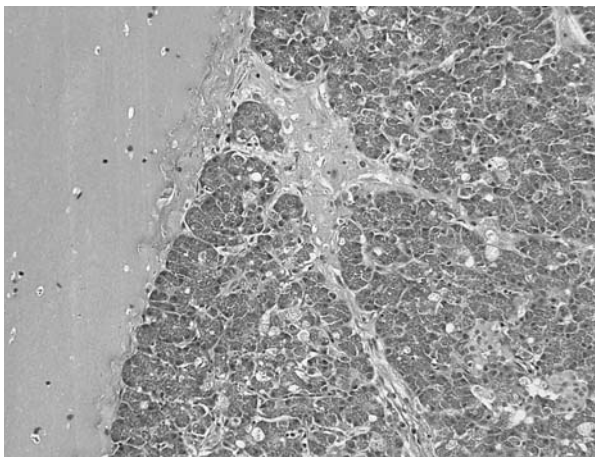

図5　豚の膵臓，膵臓間質および膵臓周囲の水腫と腺房細胞の空胞変性．水腫は膵臓周囲および小葉間にもみられ，腺房には大小さまざまな空胞がみられる（HE染色　×200）．（富山県食検出題）

められた．膵臓では，大小さまざまな空胞を有する腺房細胞がみられた．十二指腸には特に著変を認めなかった（図5）．

血液生化学検査で，血中アミラーゼ濃度は16,572U/*l*の高値を示した．

診断名：膵臓間質および膵臓周囲の水腫と腺房細胞の空胞変性

備考：その後，約4カ月間の調査で同様の膵臓周囲の水腫がある豚を6農場から100頭検出した．そのうち93頭が2農場から出荷されたもので，特定の農場に多発することがわかった．

30　豚　の　脾　臓

〔下司高弘（豊橋市）〕

症例：豚（雑種），雌，6カ月齢．

臨床的事項：健康畜として搬入され，異常は認めなかった．

肉眼所見：脾臓は35×8×1.5cm大に腫大し，表面には粟粒大～小豆大のクレーター状に隆起した，白色や赤色の結節が多発しており，実質内でも同様の結節を認めた．肝臓表面に，全葉にわたって，粟粒大の乳白色，不整形結節が多発していた．腸間膜リンパ節は軽度に腫大し，針頭大～粟粒大の乾酪壊死病巣を伴う，白色，充実性結節が散見された．肺では中葉に乳白色で透明感のある粟粒大の病変が数カ所みられた．その他の臓器，リンパ節等に異常はみられなかった．

組織所見：脾臓の結節部では，類上皮細胞，ラングハンス型巨細胞を含む多核巨細胞，およびリンパ球が浸潤し，結合組織の顕著な増生を認めた．チール・ネルゼン染色で，巨細胞内に抗酸菌が確認された．肝臓と肺でも，脾臓と同様に，類上皮細胞，多核巨細胞，リンパ球の浸潤を認めたが，結合組織の増生はそれほどみられず，チール・ネルゼン染色で，抗酸菌を確認できなかった．腸間膜リンパ節では，他の臓器と異なり，石灰化を伴う壊死巣を取り囲むように，類上皮細胞，多核巨細胞，リンパ球が浸潤し，その周囲を結合組織が正常部と区画するように増生していた．また，チール・ネルゼン染色で巨細胞内に抗酸菌が確認された．

診断名：抗酸菌による肉芽腫性炎

討議：肉眼的に異常がみられない場合や，病変が小さい場合でも，肺や肝臓の付属リンパ節から高率に抗酸菌が検出されることがあるので，躯幹リンパ節も含めて検査した方がよいとの意見があった．

31　牛の皮膚腫瘤

〔菊地彩子（埼玉県）〕

症例：牛（ホルスタイン種），去勢雄，7カ月齢．

臨床的事項：皮膚病変が認められ，同居牛への感染阻止と治療困難のため，病畜扱いで搬入された．当日搬入された同居牛には，異常は認められなかった．

肉眼所見：両耳介部，両眼周囲～両頸部および肩甲部の皮膚の一部に，直径1～5cm，類円形～不整形の灰白色～茶褐色を呈する病変が密発していた．病変部は脱毛し，石綿状の痂皮を形成し，皮膚表面から5mm程度，扁平に隆起していた．病変表面は凹凸を呈し，硬固感があり，割面は灰白色を呈していた．内臓に著変は認められなかった．

組織所見：病変部の表皮は基底層～角質層が肥厚し，角質層では角化亢進および不全角化が認められ，部位によっては，壊死した細胞の集積がみられた．毛包内にヘマトキシリンに染まる類円形の分節胞子および立方～円柱状の菌糸が数珠状に観察された．真皮では，形質細胞，リンパ球および好中球の浸潤がみられた．PAS染色およびグロコット染色で，毛包内に陽性に染まる分節胞子および菌糸が観察された．

直接鏡検：病変部を掻き取り，皮膚落屑をスライドガラス上で10％水酸化カリウム水溶液に混ぜ，鏡検したところ，石垣状またはモザイク状に配列した分節胞子および数珠状に配列した菌糸が観察された．

診断名：*Trichophyton verrucosum*による表在性皮膚真菌症