獣医師生涯研修事業のページ

このページは，Q＆A形式による学習コーナーで，小動物編，産業動物編，獣医公衆衛生編のうち1編を毎月掲載しています．なお，本ページの企画に関するご意見やご希望等がありましたら，本会「獣医師生涯研修事業運営委員会」事務局までご連絡ください．

Q＆A 小動物編

症　例：雑種犬，避妊雌の7歳4カ月齢，体重25.4kgが，右側頭部の腫脹と右眼球の突出を主訴に来院した．

問　診：飼い主は，2週間前から右目結膜の充血に気づいていたが，1週間前から右眼球が突出してきたような印象が強まり，さらに，4日前に右目の尾側の側頭部の腫脹に気づいたが，全身的な状態，食欲，排便，排尿等には異常を感じないとのことであった．

初診時身体検査所見：全身状態は良好で，BCS（ボディコンディションスコア）は4とやや肥満気味であった．右の眼球はわずかに突出しており，結膜充血も認められた．右眼球尾側の側頭部に手拳大の腫瘤を認めた(図1)．眼球周辺および腫瘤を触診したが，熱感や疼痛はなく，腫瘤はきわめて固く可動性は全くなかった．また，意識下で開口させようと試みたが，門歯の部分でわずかに5cmほど開くだけで，開口障害が認められた．

血液検査および眼科検査：血清生化学検査でALPが894U/Lと高値を示した以外，異常値は認められなかった．眼科検査でも，視覚の異常，神経系の異常，眼球構造の異常は認められず，結膜充血は右側頭部の腫瘤が眼球を圧迫しているためと推察された．

レントゲン検査：頭部および胸部のレントゲン撮影を行い，頭部DV像にて右下顎骨垂直枝の骨膜反応およびその周囲にび漫性の骨増生像が認められた（図2）．胸部には異常所見は認められなかった．

CT検査：病変の精査のためCT撮影を行った．開口障害が認められたため，挿管は困難と推測し，プロポフォールの静脈内持続投与とイソフルレンのマスク吸入で麻酔を維持した．CT像では，下顎枝の背側端を取り囲むような小結節の集合したポップコーンボール状の骨増生像が確認された（図3）．この骨性腫瘤は外側は頬骨弓まで，頭側は眼窩内まで到達していた（図4）．

図1　右結膜の充血と右側頭部の腫瘤(写真は手術時のもの)．

質問1：この病変の診断名として最も考えられる疾患は何ですか．

質問2：この疾患が進行した場合に起きる症状を予測しなさい．

質問3：治療計画を立てなさい．

図2　頭部単純X線DV像．下顎骨垂直枝の骨膜反応とその周囲のび漫性の骨増生像．

図3　頭部CT像．下顎垂直枝レベルでのスライス．下顎骨垂直枝から発生する多小葉性の骨腫瘤が認められる．

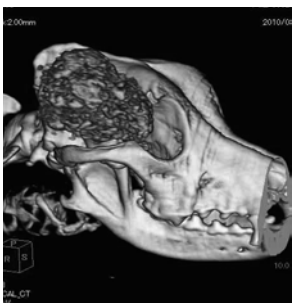

図4　頭部CT3D再構築像．骨性腫瘤が眼窩まで到達している．

（解答と解説は本誌925頁参照）

解　答　と　解　説

質問1に対する解答：多小葉性骨軟骨肉腫（multilobular osteochondrosarcoma）

質問2に対する解答：腫瘤の圧迫による眼球突出の悪化．開口困難の悪化による摂食量の低下．腫瘍の遠隔転移．

質問3に対する解答：根治的には腫瘤の完全摘出．姑息的には腫瘤の減量手術による症状（眼球突出，開口困難）の緩和．

解　説：多小葉性骨軟骨肉腫（multilobular osteochondrosarcoma）は，頭蓋骨，上顎骨，下顎骨に発生する犬の骨軟骨腫瘍である．ヒト，ネコ，ウマ，フェレットでの報告もある．小結節状の石灰化した骨軟骨基質を腫瘍性の間葉系細胞が取り囲んでおり，全体の境界は明瞭である．レントゲン上でポップコーンボール状と表現される特徴的な所見を呈する．

成長は一般に緩慢で，局所浸潤は起きるが良性腫瘍と考えられてきた．しかし近年は，程度は低いものの悪性腫瘍として考えられるようになってきた．症状は，腫瘤の増大による局所の圧迫（眼球，脳組織など）が主となるが，進行すれば遠隔転移も起こりうる．

有効な治療は完全な外科的切除のみであるが，発生部位によっては完全な切除マージンを確保できないこともある．外科的切除後も局所再発率が47～58％，転移率56～58％（主に肺）と報告されている．完全切除の再発率は42％と不完全切除（77％）より低いとされる．再発や転移は起こるものの，病態の進行は他の骨腫瘍よりも遅い傾向があり，完治できなくても長期間生存可能な場合がある．手術から再発までの時間は14～26カ月，転移までは18カ月，転移発見から死亡までは11カ月などの報告がある．

実際の治療と予後：この症例でも外科的切除を行ったが，側頭筋内にび漫性に存在する骨病変が認められた（図5）．完全切除を試みたが，顔面神経および視神経を温存するためには，切除マージンの確保は不可能であった．姑息的な手術となったが，腫瘤のほとんどは摘出され十分な減量ができたため，眼球突出は手術直後に改善した．下顎骨垂直枝を顎関節の背側で切断し，開口困難も解決された（図6）．摘出した組織の病理学的検索で多小葉性骨軟骨肉腫と診断された（図7）．

完全切除が不可能だったため，術後に放射線照射（常電圧，合計48Gy）を行ったが，術後61日目のCT検査で肺野に転移を疑う小結節病変が認められた．現時点で術後8カ月を経過したが，側頭部の残存病変の拡大（図8）と肺転移の拡大（図9）が認められるものの，いずれも成長速度はきわめて緩徐であり，臨床症状は認められず積極的な治療は行っていない．

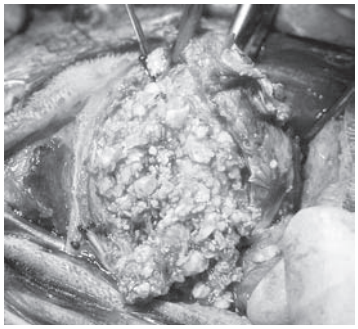

図5　術中写真．小結節状の骨腫瘤が多数充満している．完全切除は不可能であった．

図6　病理組織所見．多巣状性に増殖する腫瘍細胞と豊富な軟骨組織が認められる．

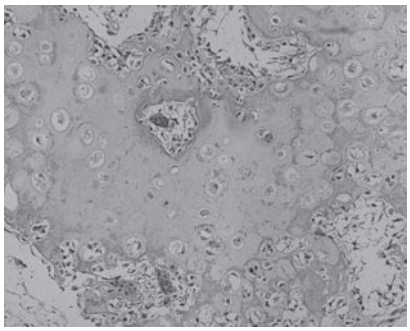

図7　術後2カ月目のCT3D再構築像．下顎骨垂直枝と腫瘤の大部分は切除された．側頭部に一部病変の残存を認める．

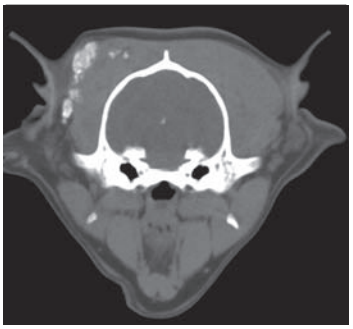

図8　術後10カ月目のCT像．側頭部での残存病変の拡大が認められる．

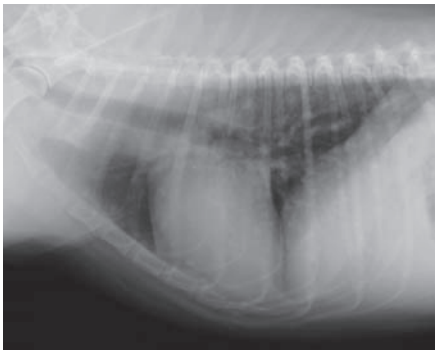

図9　術後11カ月目の胸部レントゲン写真．腫瘍の転移と思われるび漫性の結節病変が認められる．

※次号は，産業動物編の予定です

キーワード：犬，側頭部腫脹，眼球突出，開口障害，多小葉性骨軟骨肉腫