獣医師生涯研修事業のページ

このページは，Q＆A形式による学習コーナーで，小動物編，産業動物編，獣医公衆衛生編のうち1編を毎月掲載しています．なお，本ページの企画に関する意見や希望等がありましたら，本会「獣医師生涯研修事業運営委員会」事務局までご連絡ください．

Q＆A　小動物編

症　例：フレンチブルドック，3歳10カ月齢，雌．

「昨日，夕方より突然ふらつき歩行が始まり，数時間後歩けなくなった．」とのことで，来院した．

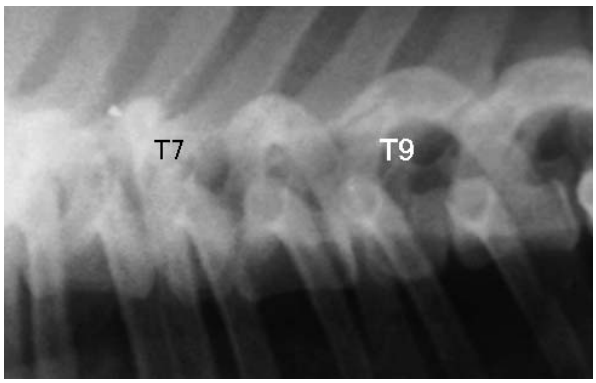

図1　ラテラル像

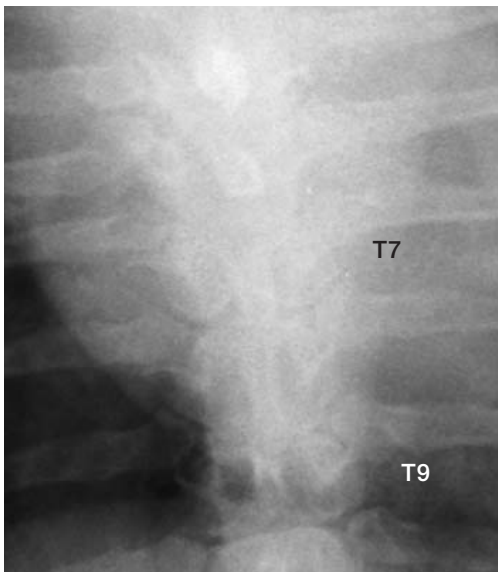

図2　VD像

問診・身体一般検査で，これまで神経性臨床症状を起こしたことはなく，後肢の完全対麻痺，膀胱麻痺が認められた．

質問1：本症例を診断するうえで，必要な検査は何ですか．

質問2：脊椎の単純X-ray（胸椎椎骨部を拡大したもの）および第9胸椎～第7腰椎部の単純CTを行い，図1（ラテラル像），図2（VD像）および図3（L3-4 CT像）が観察された．この画像診断所見から診断名（2つの疾患）をお答えください．

質問3：これらの疾患の，本症例における臨床的な意義をお答えください．

質問4：本症例の治療法についてお答えください．

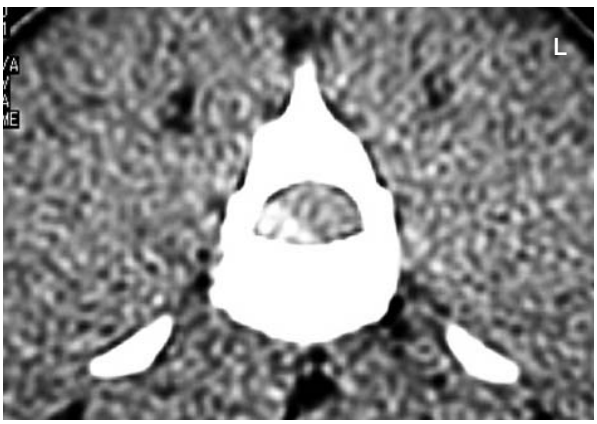

図3　L3-4　CT像

（解答と解説は本誌777頁参照）

解　答　と　解　説

質問1に対する解答と解説：

最初に行うべき検査は，神経学的検査と考えられます．まず，観察と触診により意識状態，知性・行動，姿勢，歩様，不随意運動の有無などを評価します．姿勢反応と脊髄反射，痛覚の検査へと診断を進め（検査法については，成書を参照してください.），これら一連の神経学的検査結果を評価し，神経疾患であるかどうかの判断，病変部の推定（局在診断），重篤度評価を行い，鑑別診断リストの作成，さらにこのリストに基づく診断検査項目の決定を行ったうえで，飼い主に可能性のある疾患を伝え，さらに詳細な検査が必要かどうかなどを説明します．

質問2に対する解答と解説：

X-ray 所見：ラテラル像より第7および第9胸椎は，他の胸椎に比べ明らかな椎体の短縮が認められます（図4）．また，VD像では，特に第7胸椎が“蝶形”の形態を示しています（図5）．よって本症例は，先天性脊椎奇形の一種である半側脊椎（hemivertebra）と診断されます．

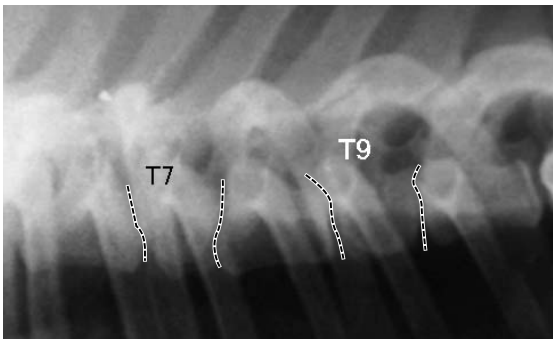

図4　ラテラル像

CT 所見：脊柱管内右腹側にCT値の高い物質の存在が確認されます．典型的な椎間板逸脱症（disc extrusion）と考えられます．このように，本症例では画像診断により2つの疾患が診断されました．

質問3に対する解答と解説：

半側脊椎は椎骨の一部の形成不全（欠損または障害）によるもので，椎体部分に通常みられます．犬の半側脊椎は巻尾の系統（ブルドッグ，フレンチブルドッグ，パグ，ボストンテリア）で最も多くみられ，これらの犬種のよじれた尾（kinked tail）は尾椎の半側脊椎によるものです．半側脊椎がある場合，ミエロパシーの神経性徴候は通常成長期に認められ，急性あるいは慢性，進行性，間欠性などさま

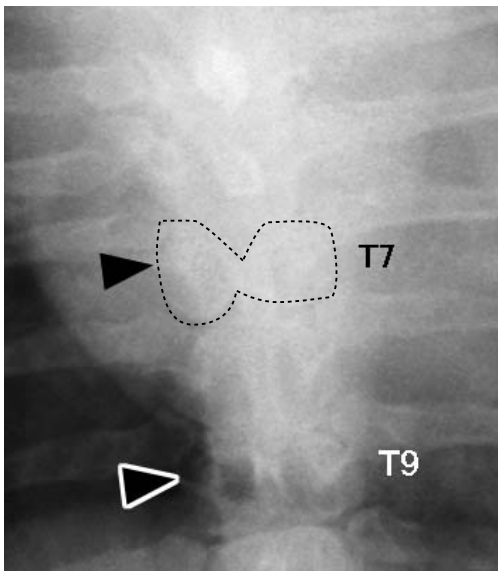

図5　VD像

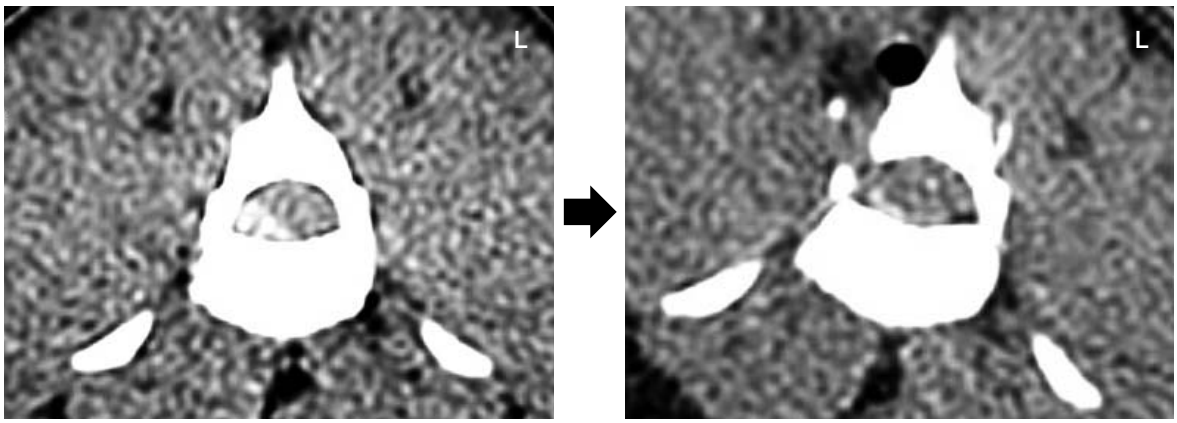

術　前　　術　後

図6　L3-4　CT像

ざまな状態を示します．また，他の脊椎奇形を合併している場合もあり，その臨床的意義や徴候を確認し，他の重大な先天性または併発している損傷があるかどうか，脊柱および脊髄全体の診断が必要となります．

また，椎間板逸脱症はダックスフントに代表される軟骨異栄養性犬種に多発します．これら犬種の椎間板髄核はもともと軟骨様であり，若齢で変性を起こしやすく，外力に対して脆くなります．したがって，これらの犬種では髄核が逸脱するタイプ（Hansen Ⅰ型）が普通にみられます．

本症例は，フレンチブルドッグであることから，脊椎奇形，半側脊椎が多発する犬種です．しかし，比較的若齢ですが，成長期ではなく完全な成犬と考えられます．また，問診からこれまでに神経性臨床症状がみられないので，現症が半側脊椎によるものである可能性は低いものと思われます．一方，フレンチブルドッグは軟骨異栄養性の犬種でもあり，椎間板逸脱症も多発することから，後肢対麻痺，膀胱麻痺などの症状は，椎間板逸脱症に強く影響していることが推測されます．

質問4に対する解答と解説：

胸腰部椎間板突出・逸脱症の治療適応基準では，神経性徴候の重症度分類がよく用いられます．通常，グレードⅠ～Ⅴの5段階に分類され，症例がどのような段階にあるか，緊急性の度合いなどにより治療方法を決定します．

椎間板髄核が脊柱管内に逸脱した状態では，脊髄は急速に圧迫を受け，緊急の脊髄減圧手術を行わなければならない場合が多くの症例でみられます．外科的治療には，造窓術，片側または背側椎弓切除術などが行われています．この内，造窓術の対象となるのは，椎間板突出型および逸脱椎間板を椎弓切除で除去した後，予防的に周辺の椎間板に行うことができます．片側および背側椎弓切除術では，それぞれの方法に利点と欠点がありますが，緊急性を考慮した場合，現在では片側椎弓切除術が，椎間板逸脱症のスタンダードな手術方法であると認識されています（手術方法は，成書を参照してください.）．

質問の文中には記載されていませんが，本症例の後肢深部痛覚は左右ともに喪失していました（グレードⅤ）．ただし，深部痛覚喪失後24時間以内であることから緊急の脊髄減圧を目的に片側椎弓切除術を行いました．上図（図6）は，手術前後のCT所見です．術後，逸脱椎間板物質はほぼ完全に摘出されています．しかし，本症例の予後は芳しいものではなく，後肢の麻痺は改善されませんでした．この原因としては，確かにグレードⅤの椎間板逸脱症であったにしても，先天的にあった脊椎奇形の影響も否定できないものと考えられました．

キーワード：犬，フレンチブルドック，先天性脊椎奇形，半側脊椎，椎間板逸脱症

※次号は，公衆衛生編の予定です