

## 放射線療法、選択的シクロオキシゲナーゼ-2阻害剤により 長期コントロールが可能であった犬下顎腺癌の2例

野口俊助 森 崇<sup>†</sup> 星野有希 村上麻美  
酒井洋樹 丸尾幸嗣

岐阜大学応用生物科学部 (〒501-1193 岐阜市柳戸1-1)

(2009年10月8日受付・2010年3月8日受理)

### 要 約

12歳、雄の雑種犬と10歳、雄のグレートピレニーズが片側性の下顎部腫瘍を主訴に来院した。CT検査を行ったところ、肺および肝臓に転移を疑わせる所見が得られた。細胞診あるいは組織診断により、上皮由来の悪性腫瘍であると診断された。一方の症例では免疫組織化学染色においてCOX-2の発現がみられた。これらの症例を放射線治療と選択的COX-2阻害剤で治療したところ、良好な反応を認め、長期コントロールが可能であった。今後、唾液腺癌の治療法として、放射線治療あるいは選択的COX-2阻害剤を選択肢の中に含め、検討する必要があると考える。

——キーワード：放射線治療、下顎腺癌、選択的COX-2阻害剤。

----- 日獣会誌 63, 634～636 (2010)

下顎腺癌は、唾液腺癌の一種であり、犬での唾液腺癌の発生率は比較的低く、腫瘍全体の0.17%である [1]。主要な唾液腺には耳下腺、下顎腺、舌下腺、頬骨腺が含まれ、唾液腺癌の75～80%は耳下腺あるいは下顎腺に発生する [1, 2]。また、他の報告では犬における唾液腺癌の発生部位は下顎腺が30%、耳下腺が50%であった [3]。唾液腺腫瘍の多くは悪性で、そのほとんどが単純腺癌である。犬では領域リンパ節への転移が17%、遠隔転移は8%でみられる [4]。

唾液腺癌は多くの症例で頸部の腫瘍の存在により発見されるが、その他の症状は非特異的で、口臭、体重減少、食欲不振、嚥下障害、眼球突出、ホルネル症候群、くしゃみ、発声障害などがあげられる [3]。下顎腺癌の治療は外科的切除が第一選択であるが、周囲組織との固着や浸潤あるいは転移巣の存在により外科切除が行えない場合も多い。現在のところ、放射線治療や化学療法の効果については確立されておらず、外科切除以外の効果的な治療法の確立が望まれている。

選択的シクロオキシゲナーゼ(COX)-2阻害剤は、主として腫瘍の進行に重要な役割を果たすプロスタグランジンE<sub>2</sub> (PGE<sub>2</sub>) を抑制することにより抗腫瘍効果を示すと考えられている [5-8]。今回、放射線治療と選択的COX-2阻害剤を用いた治療により、腫瘍の縮小が認め

られ、長期間維持することができた犬下顎腺癌2症例を経験したためその概要を報告する。

### 症 例 1

12歳9カ月、体重23kg、未去勢の雑種犬。1カ月ほど前に左顎下の腫瘍に気づき、他院を受診。精査のため岐阜大学動物病院へ紹介となった。第1病日、身体検査、X線検査にて100×50mmの腫瘍が左顎下に認められた。細針生検(FNA: Fine Needle Aspiration)を行ったところ異型性を示す上皮系細胞が採取されたため悪性上皮性腫瘍が疑われ、発生部位とFNAの所見より下顎腺癌と診断した。第7病日のCT検査で肺に複数の微小な腫瘍(図1)が認められたため下顎腺癌の転移を疑い、QOL維持のため下顎に常用電圧による放射線照射を行った。第7病日から1週間ごとに6.3Gyで計7回照射した。7回照射後には腫瘍サイズは35×25mmまで縮小した。さらなる縮小効果を期待して第70病日に光線治療器(スーパーライザーHyper 5000 HAD, 東京医研株, 東京)を用いて温熱治療を行ったが、第78病日には55×50mmと腫瘍の増大が認められ、皮膚の腫脹も認められたため、オーナーの意向もあり同日よりコキシブ系の選択的COX-2阻害剤であるフィロコキシブ(プレビコックス, メリアル・ジャパン株, 東京)投与によ

<sup>†</sup> 連絡責任者：森 崇 (岐阜大学応用生物科学部獣医分子病態学分野)

〒501-1193 岐阜市柳戸1-1 ☎・FAX 058-293-2928 E-mail: tmori@gifu-u.ac.jp

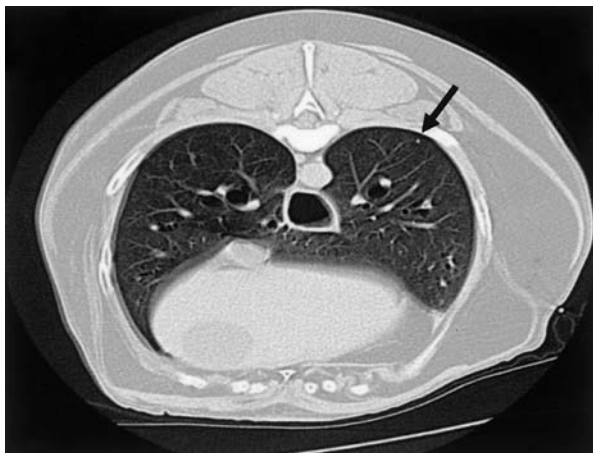


図1 症例1の第7病日胸部CT画像。  
左肺後葉辺縁に微小腫瘍を認めた(矢印)。

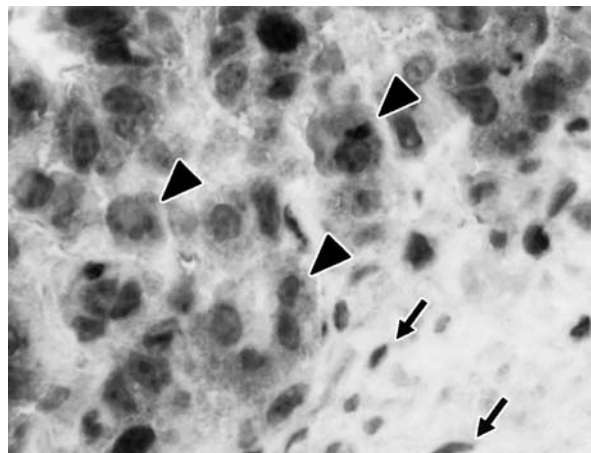


図2 症例2の免疫組織化学染色像(×400)  
腫瘍細胞はCOX-2陽性を示す(矢頭)。  
いっぽう、間質の線維細胞は陰性である(矢印)。

る治療を行った。製造元の推奨用量に従い、フィロコキシブを5mg/kg/dayで投薬したところ腫瘍の縮小が認められ、第124病日には21×21mmまで縮小した。さらに投薬を継続したところ、腫瘍は15×15mmまで縮小し、体表から触れないほどになった。第700病日現在、フィロコキシブの投薬を中止しているが、再発も認められず良好に経過している。

## 症 例 2

10歳7カ月、体重57kg、未去勢のグレートピレニーズが、右下顎部腫瘍の増大を主訴に他院を受診し、岐阜大学動物病院へ紹介となった。第1病日、右下顎腺付近に鶏卵大の腫瘍が触知された。CT検査を行ったところ、右下顎部に57×42mmの腫瘍と、肺野に微小腫瘍3個を認めた。右下顎部腫瘍のコア生検を行ったところ、腺癌と診断された。また、免疫組織化学染色においてCOX-2発現陽性であった(図2)。第8および15病日に1回当たり6.3Gyで放射線照射をおこなった。第15病日には腫瘍は36×45mmにまで縮小していた。その後はオーナーの意向で来院されず無治療で経過観察となったが、腫瘍の増大傾向が認められたため第163病日よりフィロコキシブ6mg/kg/dayの投与を開始したところ縮小傾向を示した。第710病日現在、オーナーの判断で腫瘍増大時にのみフィロコキシブの投与を行っているが、投与ごとに腫瘍の縮小を認め、一般状態は良好に経過している。

## 考 察

犬唾液腺癌の遠隔転移は比較的まれであるが、今回の2症例とも肺への転移が疑われた。このため外科切除を不適応とし、放射線治療およびCOX-2阻害剤による治療を選択した。犬唾液腺癌の生存期間中央値は550日で

あり[3]、比較的進行が緩徐であるといわれているため[4]、現段階で今回の症例に対する明らかな生存期間の延長効果があるかどうかは不明であり、さらなる経過観察が必要であるが、放射線およびCOX-2阻害剤によく反応し、2症例とも第700病日を越えた現在も良好に経過している。

獣医領域において、唾液腺癌に対する放射線治療は外科切除後の補助療法として推奨されており、単独での治療報告はない。今回、症例1では放射線照射を計7回行い腫瘍サイズが大幅に縮小し、症例2でも照射後腫瘍サイズの縮小を認めた。このことは、唾液腺癌が単独での放射線治療にも感受性がある可能性を示唆している。人医領域においても唾液腺癌の治療は外科切除が第一選択であるが、放射線治療単独での局所コントロールが可能であったという報告もある[9]。今後、獣医領域において唾液腺癌に対する局所コントロールとしての放射線治療の有効性を検討する必要がある。

近年、人の大腸癌や卵巣癌、肺癌、乳癌などにおいて*in vivo*あるいは*in vitro*でNSAIDsの抗腫瘍効果が認められている[5, 6]。また、犬においても膀胱移行上皮癌や口腔扁平上皮癌において抗腫瘍効果が認められている[7, 8]。NSAIDsはおもにCOX-2阻害を介してPGE<sub>2</sub>を抑制することで抗腫瘍効果を発揮すると考えられてきた。PGE<sub>2</sub>はアポトーシス阻害、血管新生促進、腫瘍細胞の浸潤や転移に重要な役割を果たすことが知られている[10]。今回、1症例のみにしか免疫組織化学染色を行うことができなかったが、その症例ではCOX-2の発現が認められた。このために選択的COX-2阻害剤に対して良好な反応が得られた可能性が考えられる。犬唾液腺癌におけるCOX-2発現に関する報告は、現在検索するかぎりにおいては存在しないためその発現頻度は不明であり、今後の症例の蓄積を要するが、治療

法の選択肢に選択的COX-2阻害剤を含めることは可能であると考える。

今回の2症例では,放射線治療と選択的COX-2阻害剤による治療を個別に行い,それぞれに効果を認めた。COX-2阻害剤による腫瘍細胞に対する放射線治療の増強効果も報告されており,今後はそれらの併用効果についても検討する必要があると考える [11]。

### 引用文献

- [1] Carberry C, Flanders J, and Harvey H : Salivary gland tumors in dogs and cats : a literature and case review, *J Am Anim Hosp Assoc*, 561-567 (1988)
- [2] Koestner A, Buerger L : Primary neoplasms of the salivary glands in animals compared to similar tumors in man, *Vet Pathol*, 210-226 (1965)
- [3] Hammer A, Getzy D, Ogilvie G, Upton M, Klausner J, Kisseberth WC : Salivary gland neoplasia in the dog and cat : survival times and prognostic factors, *J Am Anim Hosp Assoc*, 37, 478-482 (2001)
- [4] Withrow SJ, Vail DM : *SMALL ANIMAL CLINICAL ONCOLOGY*, 4th ed, 476-477, SAUNDERS, St. Louis (2007)
- [5] Waskewich C, Blumenthal RD, Li H, Stein R, Goldberg DM, Burton J : Celecoxib exhibits the greatest potency amongst cyclooxygenase (COX) inhibitors for growth inhibition of COX-2-negative hematopoietic and epithelial cell lines, *Cancer Res*, 62, 2029-2033 (2002)
- [6] Uddin S, Ahmed M, Hussain A, Assad L, Al-Dayel F, Bavi P : Cyclooxygenase-2 inhibition inhibits PI3K/AKT kinase activity in epithelial ovarian cancer, *Int J Cancer*, 126, 382-394 (2010)
- [7] Schmidt BR, Glickman NW, DeNicola DB, de Gortari AE, Knapp DW : Evaluation of piroxicam for the treatment of oral squamous cell carcinoma in dogs, *J Am Vet Med Assoc*, 218, 1783-1786 (2001)
- [8] Knapp DW, Glickman NW, Widmer WR, DeNicola DB, Adams LG, Kuczek T : Cisplatin versus cisplatin combined with piroxicam in a canine model of human invasive urinary bladder cancer, *Cancer Chemother Pharmacol*, 46, 221-226 (2000)
- [9] Chen AM, Bucci MK, Quivey JM, Garcia J, Eisele DW, Fu KK : Long-term outcome of patients treated by radiation therapy alone for salivary gland carcinomas, *Int J Radiat Oncol Biol Phys*, 66, 1044-1050 (2006)
- [10] Fosslien E : Molecular pathology of cyclooxygenase-2 in neoplasia, *Ann Clin Lab Sci*, 30, 3-21 (2000)
- [11] Kishi K, Petersen S, Petersen C, Hunter N, Mason K, Masferrer JL : Preferential enhancement of tumor radioresponse by a cyclooxygenase-2 inhibitor, *Cancer Res*, 60, 1326-1331 (2000)

## Long-Term Remission Following Treatment with Radiotherapy and Selective COX-2 Inhibitor in Two Dogs with Mandibular Salivary Gland Adenocarcinoma

Shunsuke NOGUCHI\*, Takashi MORI†, Yuki HOSHINO, Mami MURAKAMI, Hiroki SAKAI and Kohji MARUO

\* *Department of Veterinary Medicine, Faculty of Applied Biological Science, Gifu University, 1-1 Yanagido Gifu, 501-1193, Japan*

### SUMMARY

A 12-year-old male mixed dog and a 10-year-old male Great Pyrenees presented with a unilateral mandibular mass. Computed tomography revealed distant metastases to the lung and/or liver. Cytological or histological examination revealed malignant neoplasms consisting of epithelial cells. In one case, tumoral cells were positive for COX-2 immunohistochemistry. These cases were treated with radiotherapy and a selective COX-2 inhibitor, and achieved long-term remission. These results support the recommendation of radiotherapy and a selective COX-2 inhibitor for salivary gland tumors.

— Key words : radiotherapy, Salivary gland adenocarcinoma, selective COX-2 inhibitor.

† *Correspondence to : Takashi MORI (Department of Veterinary Medicine, Faculty of Applied Biological Science, Gifu University)*

*1-1 Yanagido Gifu, 501-1193, Japan TEL · FAX 058-293-2928 E-mail : tmori@gifu-u.ac.jp*

*J. Jpn. Vet. Med. Assoc., 63, 634 ~ 636 (2010)*