資　料

家畜衛生研修会（病性鑑定病理部門，2008）*†における事例記録（I）

Proceedings of the Slide-Seminar held by the Livestock Sanitation Study Group in 2008 *† Part I

（2009年7月22日受付・2009年10月29日受理）

2008年度の家畜衛生研修会（病性鑑定病理部門）が農林水産省消費・安全局動物衛生課の主催により，2008年11月11日から11月14日にかけて動物衛生研究所で開催された．今回は45都道府県および1動物検疫所から46題が提出された．

以下に今回の提出事例の概要を述べる．

事　例　報　告

1　ニホンザルの心室中隔における心筋肥大，錯綜配列，間質の線維化

〔久保　翠（北海道）〕

ニホンザル，雌，16歳，鑑定殺．2006年4月，当該サルが衰弱状態で発見された．治療により一時回復したが，2週間後にふたたび衰弱し，再度治療を実施したが状態が悪化したため，獣医師による病理解剖が実施され，ホルマリン固定材料が搬入された．

剖検では，重度の削痩，下顎の浮腫，心膜と横隔膜の癒着，心室中隔および左心室壁の肥厚と硬化が認められた．

組織学的には，心室中隔において心筋線維の顕著な肥大および錯綜配列が認められた（図1）．心筋線維の核は膨化し不整形を示すものが多く，筋形質には顆粒状化および空胞形成が散見された．間質にはび漫性に線維化が認められ，水腫性粗鬆化が散見された．間質および血管周囲には，マクロファージおよびリンパ球主体の軽度の細胞浸潤が認められた．小動脈では内膜の線維性肥厚が認められた．肝臓では，中心静脈および類洞の重度のうっ血，肝細胞の軽度の空胞変性が認められた．肺では，細気管支腔内に節足動物の外皮様構造物が認められ，その周囲に異物巨細胞，好酸球，リンパ球の浸潤が認められた．

本症例は，心臓の心室中隔以外の部位の病変の性状と分布が不明であり，既存の基礎疾患に続発する心筋肥大の可能性を否定できないため，原発性の肥大型心筋症との診断には至らなかった．

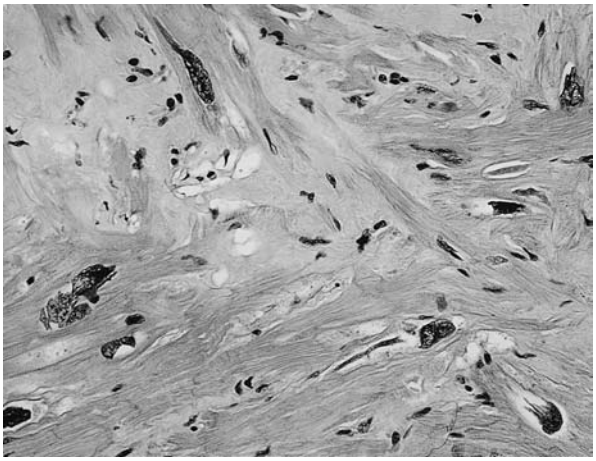

図1　ニホンザルの心室中隔における心筋線維の肥大，錯綜配列，間質の線維化（HE染色　×200）．

2　牛の化膿性心外膜炎と多発性血栓を伴う心筋の変性・壊死，線維化

〔中谷英嗣（山口県）〕

黒毛和種，去勢，約10カ月齢，斃死例．2008年3月，成牛82頭を飼養する繁殖農家で，出生時から虚弱の子牛が食欲不振，発咳，肺炎，発熱，悪臭便を呈し，治療に反応せず斃死した．

剖検では，赤色透明の心嚢水の中等度増量，右心室の拡張，心外膜や心筋層割面の褪色，右心室表面で赤色を呈する部分がみられた．また，肝臓の硬化と膨隆，肺前葉の暗赤色肝変化がみられた．

＊ ㈱農業・食品産業技術総合研究機構 動物衛生研究所（〒305-0856　つくば市観音台3-1-5）
＊ *National Institute of Animal Health (3-1-5 Kannondai, Tsukuba, 305-0856, Japan)*
† 連絡責任者：谷村信彦（㈱農業・食品産業技術総合研究機構 動物衛生研究所）
〒305-0856　つくば市観音台3-1-5　☎029-838-7818　FAX 029-838-7825　E-mail : nt0410@affrc.go.jp
† *Correspondence to : Nobuhiko TANIMURA (National Institute of Animal Health)*
3-1-5 Kannondai, Tsukuba, 305-0856, Japan
TEL 029-838-7818　FAX 029-838-7825　E-mail : nt0410@affrc.go.jp