獣医師生涯研修事業のページ

このページは，Ｑ＆Ａ形式による学習コーナーで，小動物編，産業動物編，獣医公衆衛生編のうち１編を毎月掲載しています．なお，本ページの企画に関するご意見，ご希望等ございましたら，本会「生涯研修事業運営委員会」事務局までご連絡ください．

Ｑ＆Ａ　小動物編

症例：猫，日本在来種，雄，１歳齢です．図１は初診時の左眼外貌であり，眼球・眼瞼の結膜の著しい増殖，角膜との癒着により不透明化，および第３眼瞼の突出・不動化が認められました．また，この状態が若齢時より継続しているとの問診が得られました．

質問１：このような状態の眼疾患を何と呼ぶでしょうか．また，原因として考えられるものを挙げてください．

質問２：治療法を答えてください．

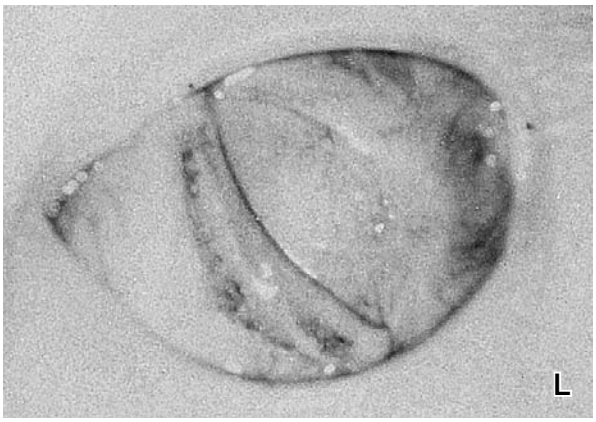

図１　初診時（左眼）

（解答と解説は本誌935頁参照）

解　答　と　解　説

質問１に対する解答と解説：

眼球・眼瞼の両結膜が増殖し癒着がみられるため，瞼球癒着（結膜増殖症）と呼ばれています．眼瞼・眼球結膜の増殖組織と角膜表面や第３眼瞼との癒着，結膜円蓋の閉鎖により視力の低下や眼球の可動性低下が引き起こされます．

瞼球癒着は，犬よりも猫で多くみられます．その原因としては，既往の炎症，特に猫ウイルス性鼻気管炎（FVR）による結膜の激しい炎症に続発し，本症例も，若齢時より症状が認められることより，FVRの持続的感染が原因と考えられます．また，まれな原因として，膿瘍と化学薬品による熱傷も広

範囲の瞼球癒着を生じることがあります．

質問２に対する解答と解説：

眼瞼における可動性の減少，露出角膜症，視力減退といった問題が認められる時には，外科的処置が必要となります．外科手術は増殖・癒着した結膜の剝離と切除を基本としますが，本疾患は増殖性疾患であり，単純な剝離・切除のみでは高い確率で再発します．

手術後における結膜の再増殖を予防するため術中および術後の薬物療法が報告されています．術中における処置としては，細胞増殖抑制効果のあるマイトマイシンＣ（ＭＭＣ）の術中塗布を行います．0.02％～0.04％のＭＭＣ液を細かく切ったマイクロスポンジ等を浸して，それを結膜増殖が見られた部分に３分間程度静置します．その後，大量の生理食塩水で洗浄します．本症例では，単純な剝離・切除手術を行った３カ月後では，再び結膜の増殖および第３眼瞼の固着が認められました（図２―矢頭）．しかし，再手術においてＭＭＣ塗布を行ったところ，軽度の角膜変性はみられますが，結膜の増殖はなく，角膜や虹彩などの前眼部は明瞭となり，第３眼瞼も可動するようになりました（図3）．

また，術後の処置としては，抗生物質の点眼に加えて，0.02％ＭＭＣ溶液の点眼も成書に記載されていますが，ＭＭＣ点眼液は刺激性が強く，また強い細胞傷害作用のため，退院後における飼い主による点眼処置には問題があると考えられます．その他の点眼治療としては，免疫抑制作用を有するシクロスポリンの点眼も報告されています．

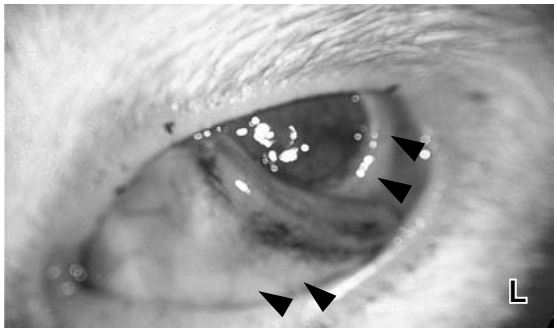

図２　単純剝離手術３カ月後（左眼）

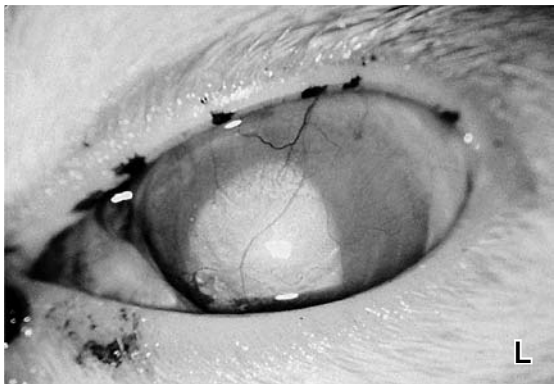

図３　ＭＭＣ塗布再手術９カ月後（左眼）

※次号は，産業動物編の予定です